

## **SISTEMA DIGESTIVO: ANATOMÍA**

Definición del sistema digestivo

### • **TUBO DIGESTIVO**

Tubo digestivo. Estructura microscópica

Boca

Faringe

Esófago

Estómago

Intestino delgado. Estructura macroscópica

Intestino delgado. Estructura microscópica

Intestino grueso

### • **ESTRUCTURAS ACCESORIAS**

Dientes

Lengua

Glándulas accesorias del tubo digestivo

Glándulas salivares

Páncreas

Hígado. Estructura macroscópica

Hígado. Estructura microscópica

Sistema biliar

Peritoneo

## DEFINICIÓN DEL SISTEMA DIGESTIVO

El sistema digestivo está constituido por un tubo hueco abierto por sus extremos (boca y ano), llamado tubo digestivo propiamente dicho, o también tracto digestivo, y por una serie de estructuras accesorias.

El **tubo digestivo o tracto digestivo** incluye la cavidad oral, la faringe, el esófago, el estómago, el intestino delgado y el intestino grueso. Mide, aproximadamente, unos 5-6 metros de longitud.

Las **estructuras accesorias** son los dientes, la lengua, las glándulas salivares, el páncreas, el hígado, el sistema biliar y el peritoneo.

El estómago, el intestino delgado y el intestino grueso así como el páncreas, el hígado y el sistema biliar están situados por debajo del diafragma, en la cavidad abdominal.

### • TUBO DIGESTIVO

#### ESTRUCTURA MICROSCÓPICA

En la pared del tubo digestivo distinguimos las siguientes capas de dentro afuera:

- Una **mucosa** que consiste en una capa de epitelio que está especializado según las regiones, para las diferentes funciones digestivas, una capa de tejido conectivo laxo, la **lámina propia** y una capa de músculo liso llamada **muscular de la mucosa**.
- Una **submucosa** o capa de tejido conectivo laxo donde se encuentran numerosos vasos sanguíneos, nervios, vasos linfáticos y ganglios linfáticos y, en algunos sitios, glándulas submucosas. La pared del tubo digestivo tiene un rico aporte de vasos sanguíneos que le suministran el oxígeno y las sustancias necesarias para sostener sus actividades. Las venas y los linfáticos trasladan los productos absorbidos procedentes de la digestión hasta el hígado y la circulación sistémica, respectivamente.
- Dos **capas de músculo liso**, una, más externa, con células dispuestas **longitudinalmente** y la otra, más interna, con células dispuestas **circularmente**. La capa circular es 3-4 veces más gruesa que la capa longitudinal y a ciertos intervalos a lo largo del tubo aparece engrosada y modificada formando un anillo llamado **esfínter**, que actúa como una válvula. Con excepción de la boca y la lengua, movidas por músculo estriado esquelético, las fibras musculares lisas son responsables de las funciones motoras del tubo digestivo ya que se encargan del mezclado del alimento con las secreciones digestivas y de su propulsión a una velocidad que permite una digestión y absorción óptimas de los nutrientes.
- Una **capa externa**, llamada **adventicia** que en la boca, el esófago y el recto, es de tejido conectivo laxo que los une a los órganos adyacentes. Y en el estómago y los intestinos es una **membrana serosa**, el **peritoneo**, que permite a estos órganos deslizarse libremente dentro de la cavidad abdominal durante los movimientos peristálticos del tubo digestivo.

Además la pared del tubo digestivo contiene un sistema complejo de plexos nerviosos que constituyen el **sistema nervioso entérico**, intrínseco al tubo

digestivo, y que inerva los vasos sanguíneos, las glándulas y el músculo liso del tubo digestivo, ocupándose de la coordinación de sus movimientos. Son el **plexo submucoso de Meissner** que se encuentra en la submucosa y se ocupa, sobre todo, del control de la actividad secretora y de la inervación de los vasos sanguíneos, y el **plexo mientérico de Auerbach** que se encuentra entre las dos capas de músculo liso, la longitudinal y la circular, y regula la motilidad del tubo digestivo. Debido a su compleja organización y a su independencia, a veces estos plexos nerviosos reciben el nombre de **pequeño cerebro intestinal**. Pero no solo trabajan de modo independiente sino que también establecen conexiones con la inervación extrínseca al sistema digestivo constituida por el **sistema nervioso simpático** y el **sistema nervioso parasimpático**. El sistema nervioso parasimpático estimula todos los procesos de secreción y movimiento del sistema digestivo mientras que el sistema nervioso simpático los inhibe.

## **BOCA**

La boca es la primera parte del tubo digestivo aunque también se emplea para respirar. Está tapizada por una membrana mucosa, la mucosa oral, con epitelio plano estratificado no queratinizado y limitada por las mejillas y los labios. El espacio en forma de herradura situado entre los dientes y los labios, se llama **vestíbulo** y el espacio situado por detrás de los dientes es la **cavidad oral** propiamente dicha. El techo de la cavidad oral está formado por el **paladar** que consiste en dos partes: una ósea llamada **paladar duro**, formada por parte de los huesos maxilar superior y palatinos y otra, formada por músculos pares recubiertos de mucosa, llamada el **paladar blando o velo del paladar**, que se inserta por delante en el paladar duro y, por detrás es libre y presenta una proyección cónica en la línea media, la **úvula**.

A cada lado del paladar blando hay dos músculos recubiertos de repliegues verticales de mucosa que constituyen los dos **pilares anteriores** y los dos **pilares posteriores** del paladar y forman el **istmo de las fauces** o puerta de comunicación de la cavidad oral con la parte oral de la faringe u orofaringe. Entre los pilares, en cada lado, se encuentra una colección de tejido linfóide que constituye las **amígdalas palatinas** (que cuando se infectan son llamadas popularmente anginas) cuya parte visible no es una guía exacta de su tamaño real porque una gran porción de ellas puede estar oculta por detrás de la lengua. Por su parte anterior la cavidad oral se comunica con el exterior por la abertura de la boca.

## **FARINGE**

La faringe es un tubo que continúa a la boca y constituye el extremo superior común de los tubos respiratorio y digestivo. En su parte superior desembocan los orificios posteriores de las fosas nasales o coanas, en su parte media desemboca el istmo de las fauces o puerta de comunicación con la cavidad oral y por su parte inferior se continúa con el esófago, de modo que conduce alimentos hacia el esófago y aire hacia la laringe y los pulmones. Para una mejor descripción se divide en 3 partes: nasofaringe, situada por detrás de la nariz y por encima del paladar blando, orofaringe, situada por detrás de la boca, y laringofaringe, situada por detrás de la laringe. Debido a que la vía para los alimentos y el aire es común en la faringe, algunas veces la comida pasa a la laringe produciendo tos y sensación de ahogo y otras veces el aire entra en el tubo digestivo acumulándose gas en el estómago y provocando eructos.

La **orofaringe** es la parte oral de la faringe y tiene una función digestiva ya que es continuación de la boca a través del istmo de las fauces y está tapizada por una mucosa similar a la mucosa oral. La orofaringe está limitada por arriba por el paladar blando, por abajo por la base de la lengua, en donde se encuentra una colección de tejido linfoide llamada **amígdala lingual**, y por los lados por los pilares del paladar anteriores y posteriores.

## ESÓFAGO

El esófago es el tubo que conduce el alimento desde la faringe al estómago. Se origina como una continuación de la faringe (a nivel de la VI vértebra cervical) y desciende a través del cuello y el tórax para atravesar después el diafragma (por el hiato esofágico) y alcanzar el estómago. Hasta llegar a la bifurcación de la tráquea, está situado entre la tráquea por delante y la columna vertebral, por detrás.

Después, el pericardio separa el esófago de la aurícula izquierda. Penetra en el estómago formando un ángulo agudo (a nivel de la X vértebra dorsal) y su longitud total es de unos 25 cm. El epitelio de su mucosa es plano estratificado no queratinizado y en las capas musculares de su pared, se encuentra músculo estriado esquelético en su 1/3 superior que gradualmente es sustituido por músculo liso en su 1/3 medio, en donde se encuentran juntas fibras musculares estriadas y lisas, y en su 1/3 inferior ya es músculo liso que se continúa con las capas de músculo liso del estómago.

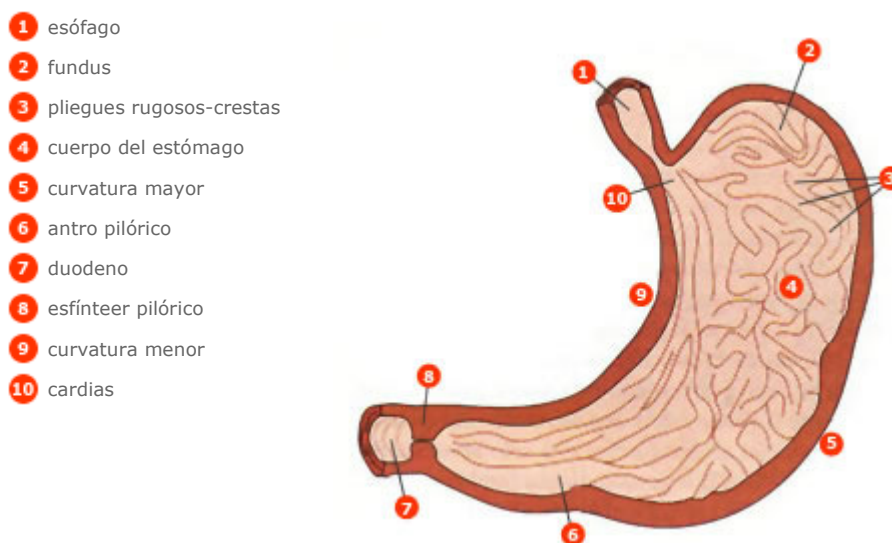
En la parte superior del esófago existe el **esfínter faringoesofágico**, entre la faringe y el esófago, que permanece cerrado entre deglución y deglución y por tanto impide que el aire entre en el esófago durante la inspiración y en su extremo inferior, el **esfínter gastroesofágico**, entre el esófago y el estómago. La función principal de este esfínter es impedir el reflujo del contenido gástrico hacia el esófago, ya que dicho contenido es muy ácido y rico en enzimas proteolíticos y puede dañar la mucosa esofágica que no es capaz de resistir la agresión y se ulcera (esofagitis por reflujo). El diafragma ayuda en la función de este esfínter y también el hecho de que el esófago forme un ángulo agudo al desembocar en el estómago lo que hace más difícil el reflujo.

## ESTÓMAGO

El estómago es una dilatación del tubo digestivo situada entre el esófago y el duodeno, con una capacidad aproximada de 1-1.5 litros. Difiere del resto del tubo digestivo en que su pared tiene una tercera capa de fibras musculares lisas orientadas de modo oblicuo y situadas en la parte interna de la capa circular. La mayor parte del estómago se encuentra situado en el epigastrio aunque ocupa también parte del hipocondrio izquierdo. Se relaciona por delante con el lóbulo izquierdo hepático y el reborde costal izquierdo, por detrás con el riñón izquierdo, por encima con el diafragma y por debajo con el colon transversal y su mesocolon.

Si consideramos que el estómago tiene forma de J, se puede distinguir una porción vertical y otra horizontal. El pliegue que está entre las dos porciones se llama **incisura angular**. Un plano que pase por la incisura angular y otro que pase por la unión esófago-gástrica delimitan varias partes:

- El **fundus** o **fórnix**, es la parte más alta del estómago. Está situado en la parte superior y a la izquierda del orificio de comunicación con el esófago o **cardias**. El ángulo que se forma entre el fundus y el cardias ayuda a evitar el reflujo gastroesofágico y las hernias de hiato (deslizamiento de parte del estómago al interior de la cavidad torácica).
- El **cuerpo**, es la zona comprendida entre el fórnix y la incisura angular. Está limitado a ambos lados por las **curvaturas mayor y menor**
- La **porción pilórica** o **píloro**, tiene forma de embudo y es la zona comprendida entre la incisura angular y el **esfínter pilórico**, que separa al estómago del duodeno. El píloro se divide en una porción proximal o **antro pilórico**, que es la parte más ancha, y una porción distal o **canal pilórico**, que es más estrecha.



Fuente: Pocock G, Richards ChD. Fisiología Humana. 2ª ed. Barcelona: Ed. Masson; 2005. p. 431.

## INTESTINO DELGADO. ESTRUCTURA MACROSCÓPICA

El intestino delgado es un tubo estrecho que se extiende desde el estómago hasta el colon. Consta de 3 partes, duodeno, yeyuno e íleon.

El **duodeno** tiene unos 25 cm de longitud y se extiende desde el píloro hasta el ángulo duodeno-yeyunal, rodeando la cabeza del páncreas. Con fines descriptivos se divide en 3 porciones: primera, segunda y tercera. Igual que sucede con el páncreas, el duodeno está cubierto por peritoneo solamente por su cara anterior, por ello se le considera órgano retroperitoneal. Se relaciona con el estómago, el hígado y el páncreas con los que forma una unidad funcional y recibe el quimo del estómago, las secreciones del páncreas y la bilis del hígado. El colédoco y el conducto pancreático principal desembocan juntos en la segunda porción del duodeno, en la **ampolla de Vater** o **papila duodenal**, en donde existe un esfínter, el **esfínter de Oddi** que está relacionado, sobre todo, con el control del flujo del jugo pancreático al duodeno ya que el flujo de bilis hacia el duodeno está controlado por el **esfínter del colédoco** situado en el extremo distal de este conducto biliar.

El **yeyuno** y el **íleon** tienen en conjunto más de 4.5 m de longitud y debido a que sus características morfológicas y funcionales son parecidas se les puede considerar una unidad: el **yeyun-íleon**, que forma las llamadas **asas del intestino delgado**, situadas por debajo del colon transversal y recubiertas por el mesenterio, constituido por pliegues de peritoneo, que las sujeta a la pared abdominal posterior. La desembocadura del íleon en el colon, se produce en el ciego, en el **orificio íleocecal** a través del cual pasa el contenido del intestino delgado al intestino grueso, y que está rodeado por la **válvula íleo-cecal** cuya función principal es evitar el reflujo de materias fecales desde el colon al intestino delgado. En los últimos centímetros de íleon, que preceden a la válvula, la pared intestinal posee una pared muscular engrosada, el **esfínter íleocecal** que, en condiciones normales, se encuentra medianamente contraído y no permite que el contenido del íleon se vacíe en el ciego de un modo brusco y continuado.

### **INTESTINO DELGADO. ESTRUCTURA MICROSCÓPICA**

La mucosa y la submucosa del intestino delgado están dispuestas en forma de pliegues circulares que se extienden sobre toda su superficie interna y se proyectan a la luz intestinal, se llaman **válvulas conniventes de Kerckring**. Son más pronunciadas en el duodeno y el yeyuno en donde sobresalen hasta 8 mm en la luz o hueco del tubo. Estos pliegues circulares, a su vez, están cubiertos totalmente de minúsculas proyecciones de la mucosa, en forma de dedo, con una longitud de 0.5 a 1 mm, llamadas **vellosidades intestinales o villi**. La superficie de estos villi está formada por un epitelio columnar simple con las células unidas fuertemente entre sí, cada una de las cuales presenta en su superficie apical un **borde en cepillo** formado por unas 600 prolongaciones citoplasmáticas de aproximadamente 1 micra de largo, llamadas **microvellosidades**.

Las vellosidades o villi tienen un aspecto diferente en las distintas partes del intestino delgado. Son anchas en el duodeno, más delgadas en el yeyuno y más cortas en el íleon. En el interior de cada vellosidad se encuentra un capilar linfático o quilífero, músculo liso que le permite modificar su longitud, tejido conjuntivo y una red capilar. Esta disposición es ventajosa para la absorción de líquidos y sustancias disueltas hacia la sangre de la vena porta así como hacia el sistema linfático.

Entre una vellosidad y otra, en la parte basal, se sitúan glándulas tubulares simples llamadas **criptas de Lieberkühn** cuya secreción líquida recubre a las vellosidades, proporcionando un medio acuoso para la absorción de sustancias desde el quimo cuando entra en contacto con las vellosidades. Además de las criptas, en el duodeno existen las **glándulas de Brunner** que segregan un líquido alcalino rico en mucina para proteger la mucosa duodenal.

En las paredes del yeyuno-íleon se encuentran acumulaciones de tejido linfoide llamadas **placas de Peyer** que forman parte de la colección de tejido linfoide asociado a mucosa (MALT, mucosa-associated lymphatic tissue) que se encuentra a nivel de los tubos digestivo y respiratorio.

La combinación de las válvulas conniventes más las vellosidades más las microvellosidades aumenta unas 600 veces el área de absorción de la mucosa intestinal originando una extraordinaria superficie total de unos 250 m<sup>2</sup> para todo el intestino delgado (equivalente a la superficie de una cancha de tenis).

En los seres humanos el epitelio del intestino delgado se renueva en un plazo de una semana, aproximadamente. Las células epiteliales se forman por proliferación de células madre indiferenciadas situadas en el interior de las criptas, que migran hacia el extremo distal de la vellosidad desde donde se desprenden a la luz intestinal y son expulsadas al exterior. A medida que las células migran y abandonan las criptas, maduran y desarrollan el borde en cepillo. La inanición prolongada puede provocar atrofia de estas células y reducción de su proliferación y recambio.

## INTESTINO GRUESO

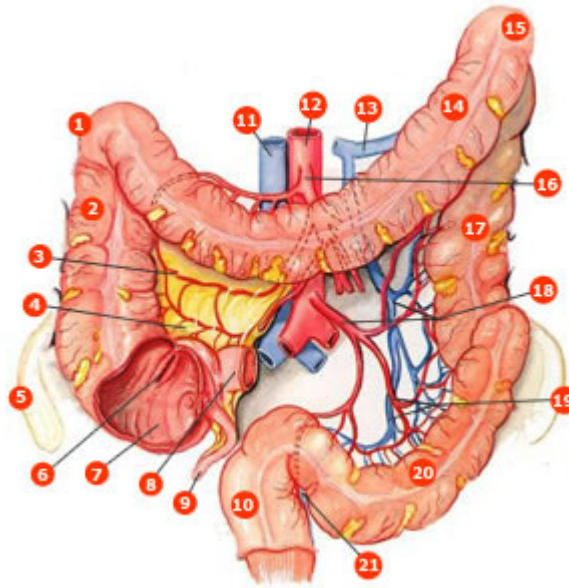
El intestino grueso se extiende desde la válvula íleo-cecal hasta el ano y tiene unos 1.5 m de longitud.

Consta de: // **ciego** // **apéndice** // **colon ascendente** // **colon transverso** // **colon descendente** // **colon sigmoide** // **recto** y **conducto anal**.

- El **ciego** es un fondo de saco de unos 8 cm de longitud y 8 cm de ancho que comunica con el íleon a través de la válvula íleocecal.
- El **apéndice vermiforme** es una protrusión similar a un dedo de guante de unos 8 cm de longitud. Comunica con el ciego a nivel de la parte pósteromedial de éste, a unos 3 cm por debajo de la válvula íleo-cecal y es muy móvil. Su inflamación (apendicitis) suele seguir a la obstrucción de su luz por heces.
- El **colon ascendente** tiene unos 15 cm de longitud y se extiende desde la válvula íleo-cecal hasta el **ángulo cólico derecho** o **ángulo hepático** (a nivel de la cara inferior del lóbulo derecho del hígado), en donde gira para continuarse con el colon transverso.
- El **colon transverso** tiene unos 50 cm de longitud y se extiende transversalmente hasta el **ángulo cólico izquierdo** o **ángulo esplénico** en donde el colon gira para continuarse con el colon descendente.
- El **colon descendente** es la porción más estrecha del colon. Tiene unos 30 cm de longitud y se extiende desde el ángulo esplénico hasta el borde de la pelvis.
- El **colon sigmoide** tiene unos 40 cm de longitud y se extiende desde el borde de la pelvis hasta la cara anterior de la 3ª vértebra sacra.
- El **recto** tiene unos 12 cm de longitud y se extiende desde el colon sigmoide hasta el conducto anal. Se encuentra en la parte posterior de la pelvis. Por su parte distal se ensancha y forma la **ampolla rectal**.
- El **conducto anal** es la porción terminal del tubo digestivo, se encuentra fuera de la cavidad abdominal y en la unión recto-ano hay una transición brusca del epitelio de la mucosa intestinal que pasa a ser plano estratificado no queratinizado, ya que es una zona más expuesta a las abrasiones. Este conducto tiene unos 4 cm de longitud, se abre al exterior por un orificio llamado **ano** y en él se distinguen 2 esfínteres, el **esfínter anal interno** y el **esfínter anal externo**. El esfínter anal interno es un engrosamiento de la musculatura lisa circular del recto y rodea los 2/3 inferiores del conducto anal. Es involuntario. El esfínter anal externo rodea el conducto anal y se superpone, en parte, al esfínter interno. Está integrado en la musculatura estriada esquelética del suelo de la pelvis. Es un esfínter voluntario desde los 18 meses de edad aproximadamente. En la lámina propia y submucosa del conducto anal se encuentra una red venosa (el **plexo hemorroidal**) formada por la anastomosis o conexión de venas rectales superiores (que van a drenar a la vena porta) y venas rectales medias e inferiores (que van

a drenar a la vena cava inferior). Este plexo venoso es clínicamente importante ya que su agrandamiento da como resultado las hemorroides.

- 1 ángulo hepático (colon derecho)
- 2 colon ascendente
- 3 arteria cólica derecha
- 4 mesenterio
- 5 ílion
- 6 válvula ileocecal
- 7 ciego
- 8 íleon
- 9 apéndice vermiforme
- 10 recto
- 11 vena cava inferior
- 12 aorta
- 13 vena esplénica
- 14 colon transverso
- 15 ángulo esplénico (colon izquierdo)
- 16 arteria mesentérica superior
- 17 colon descendente
- 18 arteria y vena mesentéricas inferiores
- 19 arteria y vena sigmoideas
- 20 colon sigmoide
- 21 arteria y vena hemorroidales superiores



Fuente: Thibodeau GA, Patton KT. Anatomía y Fisiología - Segunda edición. 1a ed. Madrid: Mosby-Doyma Libros; 1995. p. 639.

## • ESTRUCTURAS ACCESORIAS

### DIENTES

Los dientes son órganos digestivos accesorios implantados en los alvéolos dentarios situados en los bordes alveolares de la mandíbula y del maxilar superior. En la especie humana aparece primero un grupo de dientes, los **dientes de leche o primarios** que son temporales. Constan de 2 incisivos, 1 canino y 2 molares (5 piezas) en cada cuadrante. Hay, pues, 20 dientes de leche. Comienzan a aparecer hacia el 6º mes de vida y se completan al final del 2º año.

Alrededor de los 5 años los **dientes permanentes** sustituyen a los primarios y no se completan hasta después de los 20 años. La dentadura definitiva consta de 8 piezas, en cada cuadrante: 2 incisivos, 1 canino, 2 premolares y 3 molares. Es decir, 32 dientes en total.

Los dientes tienen las siguientes funciones:



- La captura o sujeción del alimento
- La división o separación de una parte del alimento, antes de introducirlo en la boca
- La masticación o conversión de las partículas grandes de alimento en otras más pequeñas.

Las 2 primeras funciones las realizan los incisivos y caninos porque tienen bordes cortantes. Los premolares y molares que tienen amplias superficies planas, mastican el alimento. Los músculos masticadores, trabajando juntos, pueden cerrar los incisivos con una fuerza de 25 Kg y los molares con una fuerza de 90 Kg.

## LENGUA

Es un órgano digestivo accesorio que forma el suelo de la boca. La lengua está formada por músculos esqueléticos recubiertos por una mucosa con un epitelio plano estratificado no queratinizado. Un tabique medio que se inserta en el hueso hioides, la divide simétricamente en dos mitades, cada una de las cuales contiene un conjunto idéntico de músculos intrínsecos (que se originan y terminan en el tejido conjuntivo de la lengua) y extrínsecos (que se originan por fuera de la lengua y terminan en su tejido conjuntivo). Los músculos intrínsecos modifican la forma y el tamaño de la lengua para el habla y la deglución y los extrínsecos mueven la lengua de lado a lado y de adentro afuera para acomodar los alimentos durante la masticación, formar el bolo alimenticio y transportarlo hacia la parte posterior de la boca para deglutirlo.

Las caras superior, dorsal y lateral de la lengua están cubiertas por papilas, en algunas de las cuales hay **receptores gustativos**, mientras que en otras hay **receptores del tacto**.

En la mucosa de la lengua se encuentran las **glándulas linguales** que secretan líquidos serosos y mucosos que contienen el enzima lipasa lingual que actúa sobre las grasas de los alimentos.

## GLÁNDULAS ACCESORIAS DEL TUBO DIGESTIVO

Durante el desarrollo embrionario del tubo digestivo, la mucosa se proyecta a la luz o cavidad del tubo, formando pliegues y vellosidades o villi. También se proyecta al interior de la pared del tubo digestivo para formar glándulas cuyas células producen moco, enzimas digestivos y hormonas. La mayoría de estas glándulas permanecen en la submucosa. Otras, proliferan de tal modo durante el desarrollo embrionario, que dan lugar a órganos independientes, las llamadas **glándulas accesorias** del tubo gastrointestinal, que son:

- glándulas salivares
- hígado
- páncreas

Estas glándulas accesorias permanecen conectadas por largos conductos con la superficie epitelial que recubre la luz o parte hueca del tubo digestivo, en donde liberan sus secreciones.

## GLÁNDULAS SALIVARES

La salivación es la secreción de saliva por las glándulas salivares, que en el ser humano es de alrededor de 1 litro por día. Las glándulas salivares están situadas

por fuera de las paredes del tubo digestivo. Las más importantes son: las **parótidas**, las **submaxilares** y las **sublinguales**. Son estructuras pares o sea que hay 6 glándulas salivares mayores, aunque existen otras pequeñas.

Las **glándulas parótidas** están formadas exclusivamente por **células serosas** que producen una secreción acuosa desprovista de moco. Contribuyen al 25% de la secreción total de saliva en reposo. Cada parótida está situada entre la rama de la mandíbula por delante y la apófisis mastoides por detrás y tiene un conducto que desemboca en la superficie de la mucosa de la mejilla por encima del 2º molar superior. Está atravesada por la arteria carótida externa y el nervio facial.

Las **glándulas sublinguales** y las **glándulas submaxilares** están formadas por **células mucosas y serosas** y situadas por debajo de la mucosa del suelo de la boca, en donde desembocan por varios conductos. Las glándulas submandibulares contribuyen a un 70% de la secreción de saliva en reposo y las sublinguales al restante 5%.

La **secreción serosa** contiene la **amilasa salivar** o **ptialina**, un enzima utilizado para digerir el almidón y la **secreción mucosa** contiene mucoproteínas que dan a la saliva una consistencia pegajosa (**moco**) y sirve para lubricar. La saliva basal contiene, además, iones de sodio, cloro y bicarbonato en concentraciones parecidas a las del plasma. La concentración de potasio es superior a la del plasma, de modo que cualquier estado que provoque eliminación excesiva de saliva al exterior dará lugar a una pérdida grave de estos iones. VER IMÁGEN EXPLICATIVA 7

## **PÁNCREAS**

El páncreas es una glándula accesoria del tubo digestivo que está conectada al duodeno por dos conductos secretores, manteniendo con él una estrecha relación anatómica. Es una glándula mixta, exocrina y endocrina.

**Glándula exocrina** porque segrega jugo digestivo que llega a la cavidad del duodeno. Tiene una estructura similar a la de las glándulas salivares, ya que tiene células secretoras agrupadas (los acini o **acinos**) que vierten sus secreciones a conductos que se van haciendo mayores hasta formar los **conductos pancreáticos**.

**Glándula endocrina** porque segrega 2 hormonas principales: el **glucagón** y la **insulina** que pasan a la sangre. Las células endocrinas se disponen en los islotes de Langerhans que están separados del tejido exocrino.

El páncreas tiene una forma alargada y aplanada y se localiza en la parte izquierda del abdomen, en posición transversal con respecto a los cuerpos de las vértebras lumbares superiores. Tiene una longitud de 12-15 cm y pesa unos 100 gr. Con propósitos descriptivos se distinguen 4 partes: **cabeza, cuello, cuerpo y cola**. La cabeza está colocada dentro del marco duodenal y se relaciona por detrás con la arteria aorta, la vena cava inferior, la vena porta y el colédoco. El cuerpo y la cola se relacionan, respectivamente, con el riñón izquierdo y el bazo. Por delante se interpone peritoneo entre el páncreas y la cara posterior del estómago. El páncreas es, pues, un órgano retroperitoneal.

En su interior se encuentra el **conducto pancreático principal** de **Wirsung**, que comienza en la cola del páncreas y viaja a lo largo del parénquima de la glándula. Al llegar a la cabeza se ramifica y da lugar al **conducto de la cabeza** que desemboca en el duodeno, en solitario. En cambio, el conducto de Wirsung se une con el colédoco y ambos desembocan juntos en la segunda porción del duodeno, en

la **ampolla de Vater** o **papila duodenal**, en donde existe el **esfínter de Oddi** que está relacionado, sobre todo, con el control del flujo del jugo pancreático al duodeno. Por su parte, el flujo de bilis hacia el duodeno está controlado por el **esfínter del colédoco** situado en el extremo distal de este conducto biliar.

## HÍGADO. ESTRUCTURA MACROSCÓPICA

El hígado es el órgano de mayor importancia metabólica del cuerpo y el más grande, pesa 1.5 Kg aproximadamente. Es una glándula accesoria del tubo digestivo. Ocupa el hipocondrio derecho, y parte del epigastrio y del hipocondrio izquierdo. Está situado debajo del diafragma y suele estar cubierto por las costillas 5-10. Se mueve con la respiración y varía también su posición con cualquier cambio postural que afecte al diafragma ya que está sujeto a la pared abdominal anterior y a la cara inferior del diafragma mediante el ligamento falciforme que es un pliegue de peritoneo y que separa los **2 lóbulos hepáticos**, uno derecho y otro izquierdo. Presenta **4 caras: anterior, posterior, diafragmática y visceral**. La cara diafragmática es lisa y con forma de cúpula. Se amolda a la concavidad del diafragma que la separa de las estructuras intratorácicas. La cara visceral presenta muchas irregularidades. Se relaciona con el estómago, el duodeno, la vesícula biliar y el colon. En ella se encuentra el **hilio hepático** por el que pasa la arteria hepática, la vena porta, los conductos hepáticos derecho e izquierdo y vasos linfáticos.

Los 2 lóbulos hepáticos están separados funcionalmente. Cada uno recibe su propio aporte de la arteria hepática y de la vena porta y tiene su propio drenaje venoso. En forma similar, el conducto hepático derecho recoge bilis desde la 1/2 derecha del hígado y el conducto hepático izquierdo recoge bilis desde la 1/2 izquierda del hígado.

La distribución de los vasos sanguíneos también forma una base para dividir al hígado en segmentos hepáticos que son quirúrgicamente significativos.

## HÍGADO. ESTRUCTURA MICROSCÓPICA

El hígado está rodeado por una cápsula fibrosa que en el hilio forma vainas fibrosas alrededor de la vena porta, la arteria hepática y los conductos hepáticos. El parénquima hepático está dispuesto en **lobulillos** de un diámetro de 1 mm aproximadamente. Cada lobulillo se compone de dobles láminas de hepatocitos o células hepáticas, separadas entre sí por una red de capilares: los **sinusoides hepáticos**, que tienen una capa endotelial incompleta, no tienen membrana basal, y algunas de cuyas células son macrófagos (células de Kupffer). Debido a los espacios que hay entre las células endoteliales que revisten los sinusoides, todos los hepatocitos están en contacto directo con el plasma, que ocupa el espacio de Disse, situado entre las células sinusoidales y los hepatocitos.

El hígado tiene un **doble aporte sanguíneo**. Un **30%** proviene **de la arteria hepática** y un **70%** de la **vena porta**.

La **arteria hepática común** transporta sangre oxigenada y nace de la arteria aorta abdominal (tronco celíaco) y cerca del hilio hepático se divide en **arteria hepática izquierda** y **arteria hepática derecha**, cada una de las cuales irriga una mitad del hígado y se van ramificando. La sangre oxigenada que transportan va a desembocar en los sinusoides hepáticos.

La **vena porta** transporta sangre conteniendo los productos de la digestión de los carbohidratos, grasas y proteínas desde el intestino y también recoge sangre del bazo (con restos de la destrucción de hematíes), páncreas y vesícula biliar. La vena porta se forma por detrás del cuello del páncreas, por la unión de las venas mesentérica superior y esplénica. A nivel del hilio hepático se divide en **vena porta derecha** y **vena porta izquierda**, cada una de las cuales irriga una mitad del hígado y se van ramificando. Al igual que sucede con la sangre transportada en las ramas de la arteria hepática, también la sangre que transportan las ramas de la vena porta desemboca en los sinusoides hepáticos.

Así pues, la red capilar de sinusoides hepáticos recibe sangre tanto de ramas de la arteria hepática como de ramas de la vena porta y, desde los sinusoides, los hepatocitos recogen el oxígeno y los nutrientes que necesitan así como otros productos con los que trabajan y, a su vez, devuelven algunos de los productos resultantes de su metabolismo y los productos de deshecho a los sinusoides. Los hepatocitos intervienen en el metabolismo de glúcidos, lípidos y proteínas, eliminan de la sangre productos metabólicos de deshecho generados por otros tejidos y los convierten en compuestos excretables por la orina o las heces, transforman compuestos biológicamente activos como fármacos, hormonas y tóxicos y sintetizan la bilis. Resulta sorprendente la cantidad de reacciones metabólicas diferentes que se llevan a cabo en los hepatocitos.

Los sinusoides, a su vez, llevan la sangre a una **vena central de cada lóbulo hepático**. Desde esta vena central se forman vasos venosos cada vez más grandes que transportan la sangre hacia las **venas hepáticas** y éstas a su vez desembocan en la vena cava inferior y la circulación general.

La bilis es sintetizada por los hepatocitos y excretada a los **canalículos biliares** situados entre hepatocitos adyacentes y sin contacto con los sinusoides. A partir de estos canalículos se forman los **conductos interlobulillares** que se unen unos con otros dando lugar a conductos progresivamente más grandes, hasta formar los **conductos hepáticos derecho e izquierdo**.

## SISTEMA BILIAR

El sistema biliar es el sistema de canales y conductos que lleva la bilis hasta el intestino delgado. Se diferencian en él dos partes: una que está constituida por los canalículos y conductillos biliares que forman parte de la estructura microscópica del hígado: **vía biliar intrahepática** y otra que sale por el hilio hepático y conecta con la vesícula biliar y el duodeno: **vía biliar extrahepática**.

La **vía biliar extrahepática** comienza en cada uno de los conductos hepáticos derecho e izquierdo que recogen la bilis de la mitad correspondiente del hígado y salen por el hilio. Después de dejar el hilio, los 2 conductos hepáticos se unen para formar el **conducto hepático común** de unos 4 cm de longitud que desciende y se une con el **conducto cístico**, procedente de la vesícula biliar, para formar el **conducto colédoco** que tiene de 8-10 cm de longitud. El colédoco desciende y pasa por detrás de la primera porción del duodeno y de la cabeza del páncreas. Durante este recorrido entra en contacto con el **conducto pancreático principal** y desembocan juntos en la segunda porción del duodeno, en la **ampolla de Vater** o **papila duodenal**, en donde existe un esfínter, el **esfínter de Oddi** que está relacionado, sobre todo, con el control del flujo del jugo pancreático al duodeno. Por su parte, el flujo de bilis hacia el duodeno está controlado por el **esfínter del**

**colédoco** situado en el extremo distal de este conducto biliar. Cuando este esfínter se contrae, la bilis no puede entrar en el duodeno y entonces refluye por el conducto colédoco y el conducto cístico hasta la vesícula biliar en donde es almacenada.

La **vesícula biliar** es un saco de paredes delgadas en forma de pera, que se encuentra en una depresión de la cara visceral del hígado. Almacena la bilis secretada por el hígado en los intervalos entre las fases activas de la digestión y la concentra absorbiendo agua y electrolitos. Tiene una longitud de 7-10 cm, un diámetro de 4 cm y su capacidad de almacenar bilis es de unos 60 ml. Su conducto de salida es el **conducto cístico** que se une con el conducto hepático común para formar el conducto colédoco. La mucosa del conducto cístico presenta un pliegue en espiral que lo mantiene permanentemente abierto de modo que la bilis puede pasar a la vesícula biliar cuando el colédoco está cerrado o puede pasar al duodeno cuando la vesícula se contrae.

## PERITONEO

El peritoneo es una delgada membrana serosa que rodea la cavidad abdominal. Una membrana serosa **tapiza una cavidad corporal que no está abierta al exterior** y recubre los órganos que se encuentran en el interior de dicha cavidad y consiste en una fina capa de tejido conjuntivo laxo cubierta por una capa de epitelio plano simple. Como el tipo de epitelio de una serosa es siempre el mismo (al contrario de lo que sucede en las mucosas, que varía según la localización), se le da el nombre genérico de **mesotelio** al epitelio de una serosa. El mesotelio secreta un líquido lubricante, el **líquido seroso**, que permite a los órganos deslizarse fácilmente unos contra otros o contra las paredes de la cavidad. Son serosas: **las pleuras, el pericardio y el peritoneo**.

En el peritoneo se distinguen dos partes, la que tapiza las paredes abdominales es el **peritoneo parietal** y la que tapiza las vísceras abdominales es el **peritoneo visceral**. Las capas visceral y parietal están separadas entre sí por una pequeña cantidad de líquido, el líquido peritoneal, para suavizar el movimiento de las vísceras. Algunas vísceras abdominales están casi totalmente revestidas por peritoneo visceral, como el estómago y el bazo. Otras, lo están solo en parte y tienen zonas al descubierto, como el hígado. Y otras no están tapizadas por peritoneo, como los riñones que se encuentran retroperitoneales, entre el peritoneo parietal y la pared abdominal posterior. El peritoneo parietal se extiende hacia abajo, hasta la pelvis, para recubrir las paredes pélvicas y las caras superiores de las vísceras pélvicas.

Se utilizan distintos términos para describir las partes del peritoneo que conectan unos órganos con otros o con la pared abdominal. Un **mesenterio** está formado por una doble capa de peritoneo visceral y parietal que encierra parte o la totalidad de una víscera como sucede con el intestino delgado o con el mesenterio del estómago o mesogastrio o el del colon transversal o mesocolon transversal, y proporciona un medio para la comunicación vascular entre el órgano y la pared abdominal. Un **epiplon** es una lámina ancha de peritoneo visceral que pasa del estómago a otro órgano abdominal. El **epiplon mayor** cuelga de la curvatura mayor del estómago y la parte proximal del duodeno. Después de descender, se repliega hacia atrás y se fija a la superficie anterior del colon transversal y su mesenterio. El **epiplon menor** conecta la curvatura menor del estómago, la parte proximal del duodeno y el hígado.

## **SISTEMA DIGESTIVO: FISIOLÒGIA**

Sistema digestivo. Funciones principales

Reflejo de masticación. Funciones

Salivación. Regulación. Funciones

Deglución

Estómago. Funciones

Estómago. Vaciamiento

Estómago. Vaciamiento. Regulación

Estómago. Secreción

Estómago. Secreción. Regulación

Páncreas exocrino. Secreción

Páncreas exocrino. Secreción. Regulación

Hígado. Funciones

Bilis. Secreción.

Bilis. Circulación enterohepática de las sales biliares

Bilis. Secreción. Regulación

Bilis. Vaciamiento de la vesícula biliar

Intestino delgado. Motilidad

Intestino delgado. Vaciamiento. Regulación

Intestino delgado. Secreción. Regulación

Digestión y absorción de hidratos de carbono

Digestión y absorción de grasas

Digestión y absorción de proteínas

Intestino grueso. Secreción. Formación y composición de las heces

Intestino grueso. Reflejo de la defecación

## **SISTEMA DIGESTIVO. FUNCIONES PRINCIPALES**

La función principal del sistema digestivo es convertir el alimento en moléculas pequeñas y hacerlas pasar al interior del organismo. En su camino a lo largo del tracto digestivo, los alimentos sufren fragmentación mecánica y digestión química. Los productos resultantes de la degradación de los alimentos son absorbidos a través de la pared del intestino delgado hasta la sangre, que los transportará a los tejidos del organismo para su utilización o almacenamiento. Los residuos no digeridos de los alimentos son eliminados como heces. Las funciones principales del sistema digestivo son:

- Ingestión de alimentos
- Transporte de los alimentos a lo largo del tubo digestivo a una velocidad adecuada para que se produzca una digestión y absorción óptimas
- Secreción de líquidos, sales y enzimas digestivos
- Digestión de los alimentos
- Absorción de los productos resultantes de la digestión
- Defecación.

## **REFLEJO DE MASTICACIÓN. FUNCIONES**

La masticación es la primera fase de la digestión y se realiza en la boca, utilizando dos tipos de dientes, los premolares y los molares. Consiste en la conversión de las partículas grandes de alimento en otras más pequeñas, de fácil deglución. Una gran parte del proceso de masticación está causado por el **reflejo de masticación**, que consiste en lo siguiente:

- La presencia del bolo alimenticio en la boca origina una inhibición refleja de los músculos masticadores, con lo que la mandíbula cae
- La brusca caída de ésta tracciona los músculos masticadores, lo que origina una contracción de rebote de estos músculos, que eleva la mandíbula automáticamente, con lo que los dientes se cierran
- Al mismo tiempo el bolo alimenticio queda comprimido contra la mucosa de la boca lo que inhibe de nuevo los músculos masticadores y así sucesivamente.

Las funciones de la masticación son:

- Impedir que los alimentos lesionen la mucosa del tubo digestivo
- Facilitar el vaciamiento del alimento del estómago
- Favorecer la digestión porque los enzimas digestivos solo actúan en la superficie de las partículas de alimento. La velocidad de la digestión depende de la superficie total sometida a la acción enzimática
- Permitir la digestión de frutas y vegetales crudos cuyas porciones nutritivas están rodeadas por una capa de celulosa no digerible que es necesario destruir para aprovechar su contenido.

## **SALIVACIÓN. REGULACIÓN. FUNCIONES**

En la boca, el alimento se fragmenta en trozos más pequeños por la masticación y se mezcla con saliva. La presencia de alimento en la boca y los estímulos sensoriales de gusto y olfato tienen una función importante en la estimulación de la secreción de la saliva. En reposo se secretan 0.5 ml de saliva por minuto que se pueden incrementar hasta 7 ml por minuto debido a determinados alimentos, olores o al propio proceso de masticación. La secreción de saliva está regulada por reflejos mediados por el **sistema nervioso simpático** y el **sistema nervioso parasimpático**. La estimulación parasimpática origina la secreción de una saliva rica en amilasa y mucina, con aumento de la secreción de bicarbonato. La respuesta de la secreción de saliva al estímulo simpático es variable aunque el resultado neto es una disminución de la secreción de saliva. La boca seca es una característica importante de la respuesta simpática al miedo o al estrés. Las glándulas producen cada día de promedio, unos 1500 ml de saliva cuyas funciones son:

1. En la digestión: algunos componentes del alimento se disuelven en la saliva y de este modo estimulan los receptores gustativos. La **amilasa salivar** es un enzima que se almacena en gránulos en las células serosas y al liberarse a la boca con la secreción serosa, inicia el desdoblamiento de hidratos de carbono complejos, como el almidón vegetal y el glucógeno. Actúa de forma óptima a un pH de 6,9. Como el alimento permanece en la boca muy poco tiempo, la hidrólisis de los polisacáridos apenas se inicia, pero la acción del enzima continúa durante un tiempo en el interior del bolo alimenticio una vez llegado al estómago, hasta que la acidez gástrica interrumpe su actividad. Un 50% del almidón ingerido es hidrolizado por la amilasa.
2. En la deglución: el alimento debe ser humedecido para que pueda ser tragado. La deglución es imposible en ausencia de saliva.
3. Es lubricante y protectora: la mucina evita que se desequie y agriete la mucosa oral y facilita la deglución. Además, diversos componentes de la saliva le dan un gran poder amortiguador de los ácidos y las bases que, de otro modo, lesionarían los tejidos.
4. Limpieza de la boca: la saliva limpia la boca. Contiene varios factores que destruyen bacterias, entre ellos, la lisozima que actúa sobre la pared celular de ciertas bacterias causando su muerte y cantidades importantes de anticuerpos como la inmunoglobulina A. En ausencia de saliva, la producción de caries y las infecciones de la mucosa oral son frecuentes.

## **DEGLUCIÓN**

Una vez que el alimento ha sido masticado y mezclado con la saliva se forma un bolo alimenticio que puede ser tragado. El acto de tragar es la deglución. En la deglución, el bolo pasa por tres espacios: la boca, la faringe y el esófago. Por ello, se distinguen tres etapas en la deglución:

- Etapa oral o voluntaria
- Etapa faríngea
- Etapa esofágica



1. Etapa oral o voluntaria: es la que inicia la deglución. Los labios y la mandíbula se cierran. Se eleva la punta de la lengua que separa una porción del bolo y la desplaza hacia atrás, al centro de la base de la lengua y del paladar duro. De este modo la porción del bolo es impulsada voluntariamente hacia atrás, hacia el istmo de las fauces, por aplicación de la lengua contra el paladar. Así se lleva el bolo a la orofaringe. A partir de aquí, la deglución es automática y no puede detenerse.

2. Etapa faríngea: es involuntaria y constituye el paso del bolo alimenticio por la orofaringe y la laringofaringe, que son lugares de paso comunes para los alimentos, los líquidos y el aire, hasta el esófago. Cuando el bolo alimenticio llega a la orofaringe, se produce una serie de hechos:

- El paladar blando se eleva y cierra la nasofaringe, con lo que se evita que el alimento entre en la nariz.
- La laringe se eleva, la epiglotis se dobla hacia abajo y atrás, y las cuerdas vocales se juntan y cierran la glotis con lo que se evita que el alimento entre en la tráquea. Si alguna partícula de alimento o líquido alcanza el tracto respiratorio antes del cierre de la glotis, se produce tos al estimularse los receptores de la zona.
- La respiración se inhibe.
- Se inicia una onda de contracción peristáltica en el momento en que el bolo alimenticio llega a la faringe y el **esfínter faringoesofágico** se abre.

3. Etapa esofágica: también es involuntaria y corresponde al descenso del bolo alimenticio desde el esófago al estómago. El esófago presenta 2 tipos de movimientos peristálticos:

- El **peristaltismo primario**, que es continuación del iniciado en la faringe. Cada onda peristáltica tarda de 8-10 segs. en viajar desde la faringe al estómago y suele ser suficiente para impulsar el bolo al interior del estómago
- El **peristaltismo secundario**, que se produce cuando la onda peristáltica primaria no consigue transportar todo el bolo que ha penetrado en el esófago. Entonces éste se distiende y la distensión origina las ondas peristálticas secundarias que se siguen produciendo hasta que el esófago ha vaciado la totalidad de su contenido en el estómago.

El **esfínter gastroesofágico** actúa como una válvula ya que permanece cerrado cuando no se está deglutiendo ningún alimento para evitar la regurgitación de jugo gástrico pero, justo antes de que la onda peristáltica alcance el final del esófago, se relaja para permitir la entrada del bolo al interior del estómago. Además la submucosa del esófago contiene glándulas que secretan moco en respuesta a la presión provocada por el bolo y ayuda a lubricar el esófago y facilitar el transporte del alimento.

La velocidad de paso del bolo alimenticio por el esófago depende, sobre todo, de la consistencia del bolo y de la postura del cuerpo. En posición erecta en que la gravedad ayuda, el agua alcanza el estómago en 1 segundo, un contenido en forma de papilla en 5 segundos y las partículas sólidas en 9-10 segundos o más.

## ESTÓMAGO. FUNCIONES

Las funciones del estómago son:

- Almacenamiento temporal del alimento hasta que sea posible enviarlo a zonas inferiores del tubo digestivo
- Fragmentación mecánica del alimento en partículas pequeñas
- Mezcla del bolo alimenticio con la secreción gástrica hasta obtener una masa semilíquida que se llama **quimo**
- Digestión química de las proteínas en polipéptidos por acción de las pepsinas
- Vaciamiento progresivo del quimo con una velocidad que resulte compatible con la digestión y la absorción por el intestino delgado
- Secreción del factor intrínseco que es esencial para la absorción de la vitamina B<sub>12</sub> en el íleon

## ESTÓMAGO. VACIAMIENTO

Cuando entra el bolo alimenticio en el estómago, se va disponiendo en el cuerpo del estómago en forma concéntrica, desplazando hacia la periferia el alimento que ya estaba en la cavidad. Por esta razón continúa durante un tiempo la actividad de la amilasa salivar antes de que el jugo gástrico entre en contacto con el bolo alimenticio y detenga su acción. Las secreciones gástricas actúan en la parte del alimento almacenado que se encuentra situado en contacto con la mucosa del estómago.

Cuando el estómago contiene alimento, se producen ondas constrictoras débiles llamadas **ondas de mezclado** que se mueven a lo largo de su pared aproximadamente 1 vez cada 20 segs. Estas ondas dan lugar a que las secreciones gástricas se mezclen bien con el alimento almacenado y además tienen un efecto propulsor que va moviendo el contenido gástrico hacia el antro pilórico. A medida que las ondas constrictoras del cuerpo del estómago progresan hasta el antro se hacen más intensas y algunas son muy potentes y se extienden por el antro permitiendo la salida del quimo por el **esfínter pilórico**. Como la abertura del esfínter es muy pequeña, solo son vaciados hacia el duodeno unos pocos ml de quimo con cada onda y a continuación el esfínter se cierra de inmediato. El contenido del antro que no puede atravesar el esfínter pilórico es empujado de nuevo hacia el cuerpo del estómago, lo que constituye un mecanismo de mezcla muy importante. Al irse vaciando cada vez más el estómago, las contracciones peristálticas llegan más arriba en el cuerpo y van mezclando y fragmentando las porciones más recientes del alimento almacenado.

El líquido salino isotónico y el agua son las sustancias vaciadas más rápidamente por el estómago, sin retardo y más rápido cuanto más volumen de líquido. Los líquidos ácidos dejan el estómago más lentamente. En cuanto a los sólidos, el vaciamiento gástrico varía con el tamaño de las partículas (los componentes sólidos pasan al píloro solo si se han triturado a un tamaño de 2-3 mm, abandonando el estómago en un 90% con un tamaño de 0.25 mm) y el tipo de alimento. Los primeros en abandonar el estómago son los carbohidratos, después las proteínas y, por último, las grasas que pueden tardar hasta 4 horas.

## ESTÓMAGO. VACIAMIENTO. REGULACIÓN

El vaciamiento gástrico depende de la fuerza de las ondas peristálticas del antro pilórico y del grado de contracción del esfínter pilórico que son controlados, a su vez, por señales reguladoras procedentes del estómago y del intestino delgado. Las funciones fundamentales de la unión gastroduodenal son: (1) permitir el vaciamiento cuidadosamente regulado del contenido gástrico a un ritmo compatible con la capacidad del duodeno para procesar el quimo y (2) evitar el reflujo del contenido duodenal hacia el estómago.

(1) Señales reguladoras que provienen del ESTÓMAGO. Son de 2 tipos:

- **Señales nerviosas:** que son positivas, es decir, que aumentan la velocidad de vaciamiento gástrico. El aumento del volumen intragástrico produce un vaciamiento más rápido porque la distensión de la pared del estómago estimula receptores (mecanorreceptores) los cuales, mediante reflejos vagales (sistema nervioso parasimpático), aumentan las contracciones peristálticas del estómago y la fuerza de contracción del antro y relajan el esfínter pilórico.
- **Señales hormonales:** que son negativas, es decir, que retardan el vaciamiento gástrico. La presencia de ciertos alimentos como la carne (péptidos y aminoácidos en general), el alcohol, el café, el té o el chocolate provocan que las células G de la mucosa del antro pilórico liberen una hormona llamada **gastrina** a la sangre. Esta hormona actúa sobre el píloro, estimulando la contracción del antro pero también aumenta el grado de contracción del esfínter pilórico con lo que su efecto neto es disminuir la velocidad del vaciamiento del quimo del estómago al duodeno.

(2) Señales reguladoras que provienen del INTESTINO DELGADO. Son negativas ya que disminuyen la velocidad de vaciamiento gástrico y evitan que la capacidad de absorción de la mucosa intestinal sea sobrepasada por un exceso de quimo, al mismo tiempo que previenen la irritación química, mecánica y osmótica del intestino delgado. Son de 2 tipos:

- **Señales nerviosas:** en el duodeno existen diversos tipos de receptores (mecano, osmo y quimiorreceptores) que dan lugar al llamado **reflejo enterogástrico** que disminuye la velocidad del vaciamiento gástrico al regular la fuerza de contracción del antro, hasta que el quimo pueda ser neutralizado y digerido por las secreciones del intestino delgado. Estos receptores son estimulados por:
  - el aumento de la distensión del duodeno por la llegada de quimo
  - la presencia de irritantes y ácidos en el quimo
  - los líquidos hipertónicos o hipotónicos, para evitar un flujo excesivamente rápido de líquidos no isotónicos hacia el intestino delgado lo que provocaría trastornos hidroelectrolíticos
  - la presencia de proteínas y grasas en el quimo.

- **Señales hormonales:** se deben a unas hormonas secretadas por células de la mucosa del intestino delgado en respuesta a ciertos componentes del quimo. Las más importantes son la **secretina** por la mucosa del duodeno y la **colecistoquinina** y el **péptido inhibidor gástrico** por la mucosa del duodeno y del yeyuno proximal. Estas hormonas, una vez secretadas, pasan a la sangre y actúan sobre el estómago para inhibir la fuerza de contracción del antro y aumentar el tono del esfínter pilórico, con lo que enlentecen el vaciamiento gástrico. Los componentes del quimo que estimulan la secreción de estas hormonas son: los ácidos (la secretina se libera a la sangre cuando el pH del duodeno desciende por debajo de 4.5) y los productos de desintegración de las grasas (la colecistoquinina y el péptido inhibidor gástrico).

## ESTÓMAGO. SECRECIÓN

El estómago secreta diariamente de 2-3 litros de jugo gástrico. La mucosa gástrica presenta varios tipos de células y glándulas secretoras:

(1) **Células epiteliales** superficiales unidas fuertemente entre sí, que revisten toda la superficie del estómago en un epitelio columnar simple y secretan **moco** y **bicarbonato**, formando una barrera protectora de moco viscoso y alcalino que recubre toda la mucosa con un espesor de medio milímetro. Hace resbaladiza la mucosa y la protege de lesiones mecánicas y químicas, además de contribuir a la lubricación para el transporte de alimentos. Además, por su pH alcalino, debido a su contenido en bicarbonato, el moco inactiva la pepsina antes de que ésta pueda tomar contacto con la mucosa lo que reduce al mínimo la posibilidad de que la pepsina pueda atacar la estructura proteica del estómago.

(2) **Glándulas gástricas:** Se localizan en la mucosa del fundus y del cuerpo del estómago, con excepción de la curvatura menor. Están compuestas, a su vez, de 4 tipos diferentes de células:

- Células **mucosas**, situadas en el cuello de la glándula y que secretan moco con unas características diferentes al moco del epitelio columnar de superficie.
- Células **principales o pépticas** que secretan pepsinógenos. Los **pepsinógenos** son una mezcla de proteasas que carecen de actividad digestiva pero que en cuanto entran en contacto con el ácido clorhídrico (ClH), se activan de inmediato y dan lugar a la **pepsina**. La pepsina, a su vez, activa moléculas adicionales de pepsinógeno, con lo que se obtiene más pepsina. La pepsina es un enzima proteolítico que actúa en medio muy ácido y, por cuya acción, las proteínas se convierten en polipéptidos.
- Células **parietales u oxínticas** que secretan **ácido clorhídrico** (ClH) y factor intrínseco. Las células parietales secretan una solución de electrolitos muy rica en ClH con un pH de 0.8, es decir, muy ácida que, además de activar los pepsinógenos, ayudan a prevenir la colonización bacteriana del intestino delgado. Además secretan el **factor intrínseco** que es una glicoproteína esencial para que se pueda absorber la vitamina B<sub>12</sub>. La vitamina B<sub>12</sub> se une al factor intrínseco en el estómago formando un complejo resistente a la digestión que llega hasta el íleon en donde facilita la absorción de la vitamina.

- Células **enterocromafines** que secretan **histamina**.

(3) **Glándulas pilóricas**: Se localizan en la mucosa del antro pilórico y contienen células **principales o pépticas** y también células **endocrinas** que incluyen las células G que secretan **gastrina** y las células D que secretan **somatostatina**.

En el periodo entre las digestiones, el estómago secreta unos pocos ml de jugo gástrico por hora, compuesto por moco casi exclusivamente. Pero estímulos emocionales pueden producir un aumento de la secreción interdigestiva rica en CIH y pepsina.

Además el estómago secreta una hormona llamada **grelina**. La grelina constituye una señal de hambre ya que, al aumentar su secreción entre las comidas, cuando el estómago está vacío, estimula al hipotálamo dando lugar a sensación de hambre. Al llenarse el estómago durante una comida, la secreción de grelina disminuye y, de esta manera, se reduce el hambre. Se ha visto que hay concentraciones elevadas de grelina en la sangre de personas que siguen dietas de adelgazamiento. Ya que la grelina da lugar a sensación de hambre, podría ayudar a explicar el por qué es tan difícil para estas personas mantener la dieta.

## ESTÓMAGO. SECRECIÓN. REGULACIÓN

La ingesta de alimentos es el estímulo adecuado para la estimulación de la secreción del jugo gástrico que comienza ya antes de la comida y sigue después de terminarla. En la secreción gástrica se distinguen 3 fases, las fases cefálica, gástrica e intestinal que se solapan en el tiempo.

I. La **fase cefálica** se desencadena por la expectativa de comida, imaginación, vista, olor y gusto. Los impulsos son conducidos por los nervios vagos (parasimpáticos) al estómago, ya que se ha comprobado que la vagotomía interrumpe la fase cefálica. La actividad parasimpática influye, directamente, sobre las glándulas gástricas aumentando su secreción, e indirectamente, por estímulo de la secreción de la hormona gastrina por las células G de la mucosa antral. La gastrina, a su vez, llega a las glándulas gástricas por la sangre y las estimula. Asimismo, tanto la actividad vagal como la gastrina estimulan la liberación de histamina que actúa, a su vez, sobre las células parietales a través de los receptores  $H_2$  para aumentar la secreción de CIH. La fase cefálica produce en el ser humano un 30% de la secreción gástrica total.

II. La **fase gástrica** produce un 60% de la secreción gástrica total y se inicia con la distensión del estómago por los alimentos y por efectos químicos de determinados componentes de los mismos. Regula la secreción gástrica positivamente, es decir que la aumenta por medio de señales reguladoras de 2 tipos:

- Señales nerviosas: se producen en respuesta a la distensión del estómago por los alimentos. Las señales nerviosas que favorecen la secreción gástrica nacen en los núcleos de origen de los 2 **nervios vagos** (parasimpáticos), que producen estímulo de la secreción de todas las glándulas de la mucosa gástrica tanto directa como indirectamente, como ya explicamos. Aumenta, así, el moco, la pepsina, el CIH y la hormona gastrina.
- Señales hormonales: la **gastrina**, a su vez, actúa sobre las glándulas gástricas dando lugar a más producción de jugo gástrico muy ácido (es

decir, con un contenido muy elevado de CIH). La gastrina no solo se secreta por estímulo parasimpático sino también por la presencia de ciertos alimentos en el antro, como los péptidos y aminoácidos libres, que tienen un efecto estimulante directo sobre su secreción. Un medio muy ácido con un pH por debajo de 3 en el antro pilórico inhibe la liberación de gastrina. En condiciones normales, al llegar alimento al estómago, se produce un aumento de pH con lo que se hace menos ácido y la gastrina se libera y, como consecuencia, se va secretando jugo gástrico hasta que llega un momento en que el pH se hace más ácido y entonces se inhiben las células productoras de gastrina y deja de secretarse. La inhibición de la secreción de gastrina está mediada por un aumento de la secreción de somatostatina por las células D de la mucosa del antro pilórico. De este modo se autolimita la secreción gástrica.

III. La **fase intestinal** se origina en el intestino delgado y da lugar a un 5% de la secreción gástrica total. Tanto la distensión de la pared duodenal por la llegada del quimo, como la presencia de ciertos tipos de alimentos en el mismo, dan lugar a una inhibición de la secreción gástrica. La fase intestinal regula la secreción gástrica negativamente, es decir que la disminuye por medio de señales reguladoras de 2 tipos:

- Señales nerviosas: por medio del **reflejo enterogástrico** que tiene un efecto inhibitorio sobre la secreción gástrica.
- Señales hormonales: la presencia de quimo ácido en el duodeno provoca la liberación de **secretina** al torrente sanguíneo. Esta hormona inhibe la secreción de gastrina por las células G y además actúa sobre las células parietales reduciendo su sensibilidad a la gastrina, con lo que producen menos CIH. Los productos de la digestión de los triglicéridos en el duodeno y la porción proximal del yeyuno dan lugar a la liberación de **colecistoquinina** y de **péptido inhibitorio gástrico** que actúan inhibiendo la secreción de gastrina y de HCl por las células parietales.

## PÁNCREAS EXOCRINO. SECRECIÓN

El páncreas exocrino secreta un líquido rico en enzimas, el **jugo pancreático**, que se libera directamente a la luz del duodeno. De modo que en el duodeno se produce la interacción del quimo, el jugo pancreático, la bilis y la propia secreción intestinal y, una vez que el quimo abandona el estómago, se expone primero a una digestión intensa en el intestino delgado antes de ser absorbido. Aquí juegan un papel esencial el jugo pancreático, la bilis y la propia secreción del intestino delgado. El páncreas pesa unos 100 gramos pero puede producir una secreción de más de 10 veces su peso, es decir, 1-1.5 l/día de jugo pancreático que contiene **enzimas** que digieren los **3 grandes tipos de alimentos**: proteínas, carbohidratos y grasas y, además, grandes cantidades de **iones bicarbonato** que desempeña un papel importante neutralizando el quimo ácido proveniente del estómago cuando llega al duodeno. Entre los enzimas secretados por el páncreas destacan: la **amilasa pancreática**, que actúa sobre los hidratos de carbono; la **lipasa** y la **fosfolipasa** que digieren los lípidos; la **ribonucleasa** y la **desoxirribonucleasa** que desdoblan los ácidos nucleicos y la **tripsina** y la **quimotripsina** que digieren las proteínas, es decir, son enzimas proteolíticas.

Predominan los enzimas proteolíticos que son secretados de forma inactiva por el páncreas y no se activan hasta que llegan al duodeno, por la acción de un enzima intestinal. Esto es muy importante porque si no fuese así, la tripsina y otros enzimas digerirían al propio páncreas. Además, las mismas células pancreáticas que secretan los enzimas proteolíticos secretan simultáneamente el **factor inhibidor de la tripsina** que se almacena en el citoplasma de las células e impide la activación de la tripsina.

La reserva funcional del páncreas es muy grande. Se produce, aproximadamente, diez veces la cantidad de enzimas que sería necesaria y suficiente para una hidrólisis de los alimentos. Con una resección del 90% del páncreas, la función del 10% restante es suficiente para impedir una insuficiencia digestiva.

## **PÁNCREAS. SECRECIÓN. REGULACIÓN**

Igual que sucede con la secreción gástrica, la secreción pancreática está regulada por mecanismos hormonales y nerviosos y también se distinguen las fases cefálica, gástrica e intestinal, aunque la más importante es la fase intestinal que se pone en marcha cuando entra quimo en el duodeno.

I. La **fase cefálica**: igual que sucede en el caso de la secreción gástrica, se debe a la activación parasimpática a través de los **nervios vagos**. Como consecuencia se produce un aumento de la secreción de jugo pancreático. Además del efecto directo de los nervios vagos, existe también un efecto indirecto a través de la gastrina que contribuye al aumento de la secreción pancreática (ver fase cefálica de la secreción gástrica).

II. La **fase gástrica**: se debe a la **gastrina** que se libera a la sangre en respuesta a la distensión del estómago y a la presencia de péptidos y aminoácidos en el antro del píloro, y llega al páncreas provocando un aumento de la secreción de jugo pancreático rico en enzimas.

III. La **fase intestinal**: al entrar quimo en el duodeno se libera **secretina** que pasa a la sangre. El componente del quimo que estimula más la liberación de secretina es el CIH, es decir, el pH ácido. La secretina estimula la secreción pancreática de grandes cantidades de líquido pancreático con una concentración elevada de bicarbonato que neutraliza el quimo ácido con lo que la actividad digestiva del jugo gástrico desaparece. Además, la secreción de bicarbonato permite un pH óptimo (6.8) para la actividad de los enzimas pancreáticos. La mucosa del duodeno y de la parte proximal del yeyuno libera **colecistoquinina** y **péptido inhibidor gástrico** como respuesta a las grasas contenidas en el quimo. Estas hormonas pasan a la sangre y por ella alcanzan al páncreas, causando la secreción de un jugo pancreático con grandes cantidades de enzimas digestivos.

## **HÍGADO. FUNCIONES**

El hígado es un órgano fundamental de nuestro organismo. Los hepatocitos están en contacto directo con el plasma que circula por los sinusoides hepáticos. Recordamos que en los sinusoides desemboca sangre oxigenada procedente de ramas de la arteria hepática y sangre con productos absorbidos de la digestión procedente de ramas de la vena porta. Las funciones metabólicas del hígado son esenciales para la vida:

- Participa en el metabolismo de hidratos de carbono, proteínas y lípidos

- Sintetiza todas las proteínas del plasma, a excepción de las inmunoglobulinas, incluyendo el complemento, los factores de la coagulación y las proteínas que transportan el colesterol y los triglicéridos
- Secreta la bilis que contiene las sales biliares imprescindibles para la emulsión de las grasas antes de su digestión y absorción
- Transforma amoníaco en urea que es menos tóxica
- Almacena diferentes sustancias como hierro y vitaminas liposolubles
- Interviene en la activación de la vitamina D por la paratohormona
- Metaboliza hormonas y fármacos para que los productos resultantes puedan ser eliminados por la orina o la bilis

## **BILIS. SECRECIÓN**

Las células hepáticas o hepatocitos producen continuamente una pequeña cantidad de bilis que pasa a los canálculos biliares. La bilis es un líquido con una composición muy parecida a la del plasma y un pH entre 7 y 8 que contiene sales biliares, pigmentos biliares, colesterol, fosfolípidos (lecitina) y moco. A medida que pasa por los conductos biliares, las células epiteliales que revisten estos conductos le añaden un líquido acuoso rico en bicarbonato que constituye el 50% del volumen final de la bilis producida por el hígado en un día, que es de alrededor de 600-1000 ml. Después la bilis sale del hígado por el conducto hepático común y pasa al duodeno o se va almacenando en la vesícula biliar hasta que se descarga al duodeno. De modo que en el duodeno se produce la interacción del quimo, el jugo pancreático, la bilis y la propia secreción intestinal y, una vez que el quimo abandona el estómago, se expone primero a una digestión intensa en el intestino delgado antes de ser absorbido.

Los ácidos biliares son el principal componente de la bilis. Los **ácidos biliares primarios** son sintetizados por los hepatocitos a partir del **colesterol** y son el ácido cólico y el ácido quenodesoxicólico. Los ácidos biliares primarios se segregan normalmente conjugados con glicina o taurina y forman sales de diversos cationes (principalmente el Na<sup>+</sup>), llamándose entonces **sales biliares**. Las bacterias intestinales deshidroxilan estas sales y forman los **ácidos biliares secundarios** (ácido desoxicólico y ácido litocólico).

Las sales biliares son moléculas anfipáticas, es decir que poseen radicales hidrófilos e hidrófobos y cuando están en un medio acuoso forman agregados moleculares llamados **micelas**. En las micelas, los grupos hidrófilos están orientados hacia el agua, hacia el exterior, y los grupos hidrófobos hacia el interior. En la parte interna de las micelas se pueden incorporar lípidos como el colesterol o los fosfolípidos ya que los hepatocitos también segregan fosfolípidos y colesterol a la bilis (la bilis es el medio principal de eliminar colesterol del organismo) y como son insolubles en agua son transportados en las micelas de sales biliares. Si la concentración de colesterol sobrepasa la capacidad de la micela, entonces el colesterol precipita y forma cristales lo que supone un proceso esencial en el origen de los cálculos biliares de colesterol.

La bilis es también una vía de eliminación de los **pigmentos biliares** y otros productos de deshecho. El principal pigmento biliar es la bilirrubina que procede de la degradación del grupo hemo de la hemoglobina cuando los hematíes viejos son destruidos. La bilirrubina se une a la albúmina para ser transportada por la sangre



hasta el hígado. Los hepatocitos retiran la bilirrubina de la sangre en los sinusoides, y la conjugan con ácido glucurónico. Esta bilirrubina conjugada se secreta a la bilis (la bilirrubina es amarilla y contribuye al color amarillo de la bilis) y al llegar al colon, por acción de las bacterias intestinales, se desconjuga y se transforma en pigmentos que dan a las heces su color marrón y una parte de los cuales son absorbidos en el intestino y excretados en la orina dándole su característico color amarillo.

## **BILIS. CIRCULACIÓN ENTEROHEPÁTICA DE LAS SALES BILIARES**

Cuando el quimo llega a la porción terminal del íleon, la grasa ingerida con los alimentos ya se ha absorbido casi completamente. Para que no se pierdan las sales biliares en las heces, se reciclan y para ello se reabsorben en el íleon terminal y pasan a la circulación portal en donde son transportadas unidas a proteínas plasmáticas para llegar de nuevo al hígado. La mayor parte de las sales biliares llega al hígado sin sufrir alteraciones y se recicla. Una parte se desconjuga en la luz intestinal y al llegar al hígado es conjugada nuevamente y reciclada. Y una pequeña parte de las sales biliares desconjugadas es modificada por las bacterias intestinales y da lugar a los ácidos biliares secundarios. Algunos de los cuales, como el ácido litocólico, se eliminan en las heces porque son insolubles.

Los hepatocitos extraen las **sales biliares** y los **ácidos biliares secundarios** de la sangre de los sinusoides y una vez reciclados, los secretan de nuevo junto con ácidos biliares nuevos, a la bilis en los canalículos biliares. De este modo, se calcula que los ácidos biliares pueden ser reciclados hasta 20 veces.

A este proceso se le llama **circulación enterohepática de las sales biliares** y se produce porque la síntesis total de ácidos biliares por el hígado no es suficiente para realizar las funciones lipolíticas durante una comida. Así, ante una comida con un contenido muy alto en grasas, la reserva de ácidos biliares puede circular cinco veces o más.

## **BILIS. SECRECIÓN. REGULACIÓN**

La cantidad de bilis secretada por el hígado todos los días depende en gran medida de la disponibilidad de ácidos biliares. Cuanto mayor sea la cantidad de **sales biliares** y **ácidos biliares secundarios** que vuelven al hígado a través de la **circulación enterohepática**, mayor será la magnitud de la secreción de la bilis. Así que la cantidad de ácidos biliares es el factor principal en la producción de bilis por el hígado.

La **secretina** también incrementa la secreción de bilis a veces más del doble durante varias horas después de una comida. Pero este aumento de la secreción representa principalmente la de una **solución acuosa rica en bicarbonato**, que se produce en las células epiteliales de los conductos biliares. El bicarbonato pasa al intestino delgado y se une con el bicarbonato pancreático para neutralizar el ácido proveniente del estómago.

## **BILIS. VACIAMIENTO DE LA VESÍCULA BILIAR**

Entre comidas, la mayor parte de la bilis producida por el hígado se desvía al interior de la vesícula biliar debido al tono elevado del esfínter de Oddi. La

capacidad de la vesícula es solo de 60 ml pero puede almacenar toda la bilis secretada por el hígado durante 12 horas porque su mucosa absorbe continuamente agua y electrolitos con lo que se concentran los otros constituyentes biliares: las sales biliares, el colesterol, los fosfolípidos y la bilirrubina. La bilis suele concentrarse unas 5 veces aunque puede llegar a concentrarse hasta 20 veces.

Para que la vesícula biliar se vacíe se requieren 2 condiciones básicas:

- Es necesario que se relaje el esfínter de Oddi para permitir que la bilis pase desde el colédoco al interior de la luz del duodeno
- La pared muscular de la propia vesícula debe contraerse para proporcionar la fuerza necesaria para mover a la bilis a lo largo del colédoco.

El vaciamiento de la vesícula biliar comienza varios minutos después de empezar una comida, sobre todo si es rica en grasas. La velocidad más elevada en su vaciamiento se produce durante la fase intestinal de la digestión y el estimulante más intenso es la **colecistoquinina**. Esta hormona pasa a la sangre y produce contracción del músculo liso la pared de la vesícula con lo que la bilis es impulsada al duodeno. También produce aumento de la secreción pancreática y relajación del esfínter de Oddi, con lo que la bilis y el jugo pancreático pueden entrar en el duodeno. El **sistema nervioso parasimpático** estimula este proceso motor, aunque poco, mientras que el **sistema nervioso simpático** inhibe el vaciado de la vesícula.

La vesícula biliar suele vaciarse completamente alrededor de 1 hora después de una comida rica en grasas.

## **INTESTINO DELGADO. MOTILIDAD**

El quimo atraviesa todo el intestino delgado en unas 3-5 horas, aunque puede ser en más tiempo. Los pliegues circulares de la mucosa intestinal, debido a su forma, fuerzan al quimo a seguir un trayecto en espiral a medida que va avanzando. Este movimiento en espiral enlentece el movimiento del quimo y facilita el mezclado con los líquidos intestinales, optimizando las condiciones para la digestión y la absorción. Los alimentos de los que vive el organismo, con la excepción de pequeñas cantidades de sustancias como vitaminas y minerales, pueden ser clasificados como carbohidratos, proteínas y grasas. Estos alimentos tal como son ingeridos, no pueden atravesar las células intestinales y, por tanto, deben desdoblarse en moléculas más sencillas, mediante la digestión, para poder ser absorbidas después a través de la pared del intestino delgado. La absorción intestinal consiste en el paso de los productos resultantes de la digestión a través de las células epiteliales de la mucosa del intestino delgado para llegar a la sangre de la vena porta o a la linfa. Cada día se absorben por el intestino delgado varios cientos de gramos de carbohidratos, 100 o más gramos de grasas, 50-100 gramos de aminoácidos, 50-100 gramos de iones y 7-8 litros de agua.

En el intestino delgado se producen 2 tipos de movimientos que tienen los siguientes objetivos:

- Mezclar los alimentos con las secreciones biliar, pancreática e intestinal para conseguir una buena digestión

- Poner en contacto el quimo con la pared intestinal para obtener una correcta absorción
- Propulsar el contenido intestinal en dirección distal.

Estos movimientos son:

(1) **contracciones de mezclado o de segmentación** que son contracciones **concéntricas** localizadas y espaciadas a lo largo del intestino delgado, que se desencadenan cuando una porción de intestino es distendida por el quimo. La longitud de cada contracción es de 1 cm aproximadamente, de modo que cada serie de contracciones provoca segmentación del intestino delgado y corta el quimo varias veces en un minuto, haciendo que se mezclen las partículas de alimento con las secreciones que hay en el intestino

(2) **contracciones de propulsión o peristálticas** que son las ondas **peristálticas** que impulsan al quimo por el intestino delgado. Cuando el quimo entra en el intestino procedente del estómago, provoca distensión inicial del duodeno proximal, con lo que se inician las ondas peristálticas que se desplazan en dirección anal a una velocidad de unos 2 cm/seg, aunque son más rápidas en la parte proximal del intestino y mucho más lentas en la parte terminal. Como estas ondas peristálticas no suelen desplazarse más de 10 cm, se las llama de **corto alcance**. El proceso se intensifica a medida que quimo adicional penetra en el duodeno. La función de las ondas peristálticas en el intestino delgado es no solo la progresión del quimo hacia la válvula íleo-cecal sino también la dispersión del quimo por la mucosa intestinal para que sea facilitada su absorción. Como el **esfínter íleocecal** en condiciones normales se encuentra medianamente contraído y no permite que el íleon se vacíe de un modo brusco en el ciego, hay una dificultad en la salida del quimo lo que prolonga la permanencia del mismo en el intestino, facilitando la absorción de nutrientes.

Durante la fases de ayuno o cuando ya se ha procesado la comida, se produce un movimiento característico en las paredes del intestino delgado, en que los movimientos de segmentación desaparecen y se inician unas ondas peristálticas en el duodeno que barren lentamente todo el intestino delgado. Como se desplazan unos 70 cm antes de desaparecer se llaman de **largo alcance**. Se piensa que sirven para barrer los últimos restos de comida digerida junto con bacterias y otros residuos hacia el colon.

## **INTESTINO DELGADO. VACIAMIENTO. REGULACIÓN**

El vaciamiento del intestino delgado es regulado a partir de señales reguladoras procedentes del estómago y señales reguladoras procedentes del ciego.

(1) Señales que provienen del **ESTÓMAGO**. Son facilitadoras de la motilidad y el vaciamiento intestinales. Constituyen el **reflejo gastroentérico**, que es iniciado por la distensión del estómago y conducido a lo largo de la pared del intestino delgado, intensificando el peristaltismo intestinal y facilitando el vaciamiento del contenido del íleon en el ciego, al relajar el esfínter íleocecal. Al llegar a este esfínter, el quimo a veces queda bloqueado varias horas hasta que la persona toma otro alimento. Entonces el reflejo gastroentérico intensifica el peristaltismo en el íleon y manda el resto del quimo al interior del ciego.

(2) Señales que provienen del **CIEGO**. Son señales reflejas inhibitoras de la motilidad y del vaciamiento intestinal. En todos los casos en que se distiende el ciego, se inhibe el peristaltismo del íleon y se intensifica el grado de contracción del

esfínter íleocecal, con lo que se retrasa el vaciamiento del quimo desde el íleon al ciego.

### **INTESTINO DELGADO. SECRECIÓN. REGULACIÓN**

El jugo intestinal es la mezcla de las secreciones de las siguientes células y glándulas:

1. **Glándulas de Brunner**, se encuentran en la parte proximal del duodeno (entre el píloro y la ampolla de Vater) y producen grandes cantidades de un **líquido alcalino rico en mucina** en respuesta a diversos estímulos, cuya función principal es proteger la mucosa duodenal del quimo ácido
2. **Células caliciformes** secretoras de **moco** dispersas entre las células epiteliales columnares unidas fuertemente entre sí, que revisten toda la superficie del intestino delgado
3. **Criptas de Lieberkühn**, son glándulas tubulares simples que se encuentran entre una vellosidad intestinal y otra, en la parte basal, a lo largo de toda la superficie del intestino delgado. Las células epiteliales de estas glándulas elaboran una secreción a un ritmo aproximado de 1800 ml/día que es casi en su totalidad líquido extracelular con un pH alcalino (entre 7.5 y 8), carece de acción enzimática y recubre a las vellosidades, proporcionando un medio acuoso para la absorción de sustancias desde el quimo cuando entra en contacto con las vellosidades.

Las secreciones del intestino delgado carecen de acción enzimática excepto a nivel del duodeno en donde se secreta el enzima que actúa sobre el tripsinógeno inactivo convirtiéndolo en tripsina activa. Sin embargo, en las propias células epiteliales columnares que revisten la mucosa intestinal, a nivel de su membrana apical, existen enzimas digestivos que completan la digestión de los nutrientes poco antes de ser absorbidos. Son las **disacaridasas** (hidrolizan disacáridos a monosacáridos) y las **peptidasas** (hidrolizan péptidos a aminoácidos) que se ocupan de la digestión final de carbohidratos y proteínas, respectivamente.

La intensidad de la secreción del intestino delgado está regulada por mecanismos nerviosos y hormonales:

- Mecanismos nerviosos: la estimulación mecánica o química de cualquier zona del intestino delgado aumenta su secreción. Estos estímulos son mediados por reflejos locales o por los **nervios vagos** (parasimpáticos). El **sistema nervioso simpático**, por el contrario, disminuye la secreción intestinal
- Mecanismos hormonales: las hormonas **secretina** y la **colecistoquinina** aumentan la secreción intestinal.

### **DIGESTIÓN Y ABSORCIÓN DE HIDRATOS DE CARBONO**

El consumo diario de hidratos de carbono en las dietas occidentales es de unos 250-800 g. Casi todos los carbohidratos de la dieta son grandes polisacáridos o disacáridos que son combinaciones de monosacáridos. Hay 3 fuentes principales de carbohidratos en la dieta normal: la **sucrosa**, disacárido conocido como azúcar de caña; la **lactosa**, disacárido de la leche y los **almidones**, grandes polisacáridos presentes en casi todos los alimentos. El **almidón vegetal** o **amilopectina** es la

principal fuente de hidratos de carbono en la mayoría de las dietas humanas. La cantidad ingerida del **almidón animal** o **glucógeno**, varía mucho según las culturas. Junto a ellos se consumen pequeñas cantidades de monosacáridos como la **glucosa** y la **fructosa**.

La digestión de los polisacáridos comienza en la boca por la acción de la **amilasa salivar** que continúa actuando durante el paso por el esófago y en el estómago hasta que se inactiva por el descenso de pH, al entrar en contacto con el jugo gástrico. La amilasa de la saliva puede disociar el almidón hasta el 50% si se mastica durante un tiempo suficiente y sigue trabajando en el bolo alimenticio ya que la estratificación en capas concéntricas en el estómago impide su inactivación. En el duodeno, la digestión del almidón se realiza muy rápido por la **amilasa pancreática**.

Pero como los carbohidratos solo pueden absorberse en forma de monosacáridos, los productos resultantes de la digestión por las amilasas, que son oligosacáridos, tienen que seguir desintegrándose. Esto lo realizan las **disacaridasas** de la membrana de las microvellosidades de las células epiteliales columnares del duodeno y yeyuno.

Todos los hidratos de carbono son convertidos al final en monosacáridos: **fructosa**, **galactosa** y **glucosa**. La glucosa y la galactosa son absorbidas, entrando en las células epiteliales por la membrana del borde en cepillo, en contra de gradiente utilizando un mecanismo de cotransporte dependiente de sodio, y saliendo de las células por sus membranas plasmáticas basal y lateral por difusión facilitada, pasando a la sangre de la vena porta para llegar al hígado. La fructosa no puede ser transportada en contra de gradiente, de modo que se absorbe desde la luz intestinal al interior de las células epiteliales mediante difusión facilitada independiente del sodio. El duodeno y el yeyuno proximal poseen la mayor capacidad para absorber azúcares, que resulta menor en el yeyuno distal y el íleon.

## **DIGESTIÓN Y ABSORCIÓN DE GRASAS**

La ingesta diaria de grasas es de 60-100 g. Las grasas más comunes de la dieta son las grasas neutras o **triglicéridos** (la inmensa mayoría formados por ácidos grasos de cadenas largas). También hay pequeñas cantidades de colesterol, fosfolípidos y vitaminas liposolubles.

En el estómago, los lípidos forman grandes gotas de grasa. Lo primero que pasa cuando las grasas llegan al duodeno es que las sales biliares recubren las gotas de grasa y éstas se rompen, dividiéndose en gotitas de grasa más pequeñas que aumentan miles de veces la superficie de actuación de los enzimas lipolíticos del páncreas. Este proceso se llama **emulsión de las grasas** (una emulsión es una suspensión acuosa de pequeñas gotas de grasa) y permiten el acceso a los triglicéridos de la **lipasa pancreática** que los rompe en monoglicéridos y ácidos grasos. De este modo los movimientos gastrointestinales pueden romper las gotas de grasa en partículas más y más finas. Si no hubiese bilis, todos los lípidos se unirían formando un gran globo de grasa, exponiendo la menor superficie posible al agua. Como los enzimas pancreáticos son hidrosolubles, solo actuarían en la superficie del globo de grasa expuesta al agua y la digestión de las grasas sería mínima.

A su vez, los productos de la digestión de los lípidos, junto con colesterol, fosfolípidos y vitaminas liposolubles, forman pequeños agregados moleculares con las sales biliares que se llaman **micelas**, con la cara hidrofóbica orientada hacia el interior lipídico de la micela y la cara hidrofílica hacia el exterior. El tamaño de las micelas es lo bastante pequeño como para difundir entre las microvellosidades y permitir la absorción de los lípidos por la membrana plasmática del borde en cepillo de las células epiteliales intestinales. Una vez dentro del citoplasma celular, los monoglicéridos y los ácidos grasos se resintetizan de nuevo en triglicéridos en el retículo endoplasmático liso que, asociados con colesterol y vitaminas liposolubles y rodeados de fosfolípidos y una lipoproteína forman los **quilomicrones** que son expulsados de la células epiteliales intestinales por exocitosis y pasan a los espacios intercelulares laterales, entrando en los capilares linfáticos ya que los quilomicrones son demasiado grandes para atravesar la membrana de los capilares sanguíneos. Los quilomicrones abandonan el intestino con la linfa, que los transportará a la circulación sanguínea general.

El duodeno y el yeyuno son los segmentos más activos en la absorción de las grasas, de modo que la mayor parte del total ingerido ya se ha absorbido cuando el quimo llega al yeyuno medio. Las grasas presentes en las heces normales no proceden de la alimentación, que se absorben por completo, sino de las bacterias del colon y de células intestinales exfoliadas.

Una vez que sueltan a los productos de digestión de las grasas, las sales biliares vuelven al quimo para ser usadas una y otra vez para este proceso de transporte de lípidos en las micelas, hasta que se reabsorben en el íleon distal y son recicladas por los hepatocitos cuando llegan al hígado por la circulación enterohepática.

## **DIGESTIÓN Y ABSORCIÓN DE PROTEÍNAS**

Las personas adultas ingieren diariamente 70-90 g de proteínas. La digestión de las proteínas comienza en el estómago por la **pepsina** que convierte a las proteínas en grandes polipéptidos. Este enzima funciona solamente a pH muy ácido. Solo un 10-20% de proteínas se digiere en el estómago. El resto en el intestino delgado. La pepsina es especialmente importante por su habilidad para digerir el colágeno que no es afectado por los otros enzimas. Ya que el colágeno es un constituyente importante de la carne, es esencial que sea digerido para que el resto de la carne pueda ser atacado por los otros enzimas digestivos.

Luego el resto de las proteínas es digerido en el intestino delgado por la acción de **enzimas proteolíticos pancreáticos** como la **tripsina**. Las proteasas pancreáticas son muy activas en el duodeno y convierten rápidamente las proteínas ingeridas en péptidos pequeños. Alrededor del 50% de las proteínas de la dieta se digieren y absorben en el duodeno. El borde en cepillo de las células epiteliales del duodeno y del intestino delgado contiene, a su vez, diversas **peptidasas**. El resultado final de la acción de las proteasas pancreáticas y estas peptidasas son péptidos pequeños y aminoácidos simples.

Estos pequeños péptidos y los aminoácidos se transportan a través del borde en cepillo de la membrana apical de las células epiteliales intestinales hacia el citoplasma de las mismas. La velocidad de transporte de los dipéptidos o tripéptidos suele ser mayor que la de los aminoácidos aislados. Los aminoácidos son absorbidos en el ribete en cepillo de las células epiteliales intestinales mediante un mecanismo de cotransporte dependiente de sodio, similar al que se utiliza para la absorción de los monosacáridos. Existen 10 transportadores diferentes para los

aminoácidos, de los que siete se localizan en la membrana del ribete en cepillo y tres en la membrana basolateral. Por su parte, los péptidos de pequeño tamaño entran en las células epiteliales utilizando un transportador que no está ligado al sodio sino a los iones H<sup>+</sup>. En el citoplasma celular los pequeños péptidos son convertidos en aminoácidos simples por peptidasas citoplasmáticas. Los aminoácidos entonces salen de las células epiteliales intestinales por un sistema transportador de aminoácidos que existe en la superficie basolateral y por la sangre de la vena porta llegan al hígado que, por consiguiente, solo recibe aminoácidos simples.

Si la comida se ha masticado bien y en una pequeña cantidad cada vez, alrededor del 98% de las proteínas ingeridas se convierte en aminoácidos y es absorbida y solo el 2% es eliminada en las heces. En las personas normales, casi todas las proteínas de la dieta ya están digeridas y absorbidas en el momento de llegar el quimo a la zona intermedia del yeyuno.

### **INTESTINO GRUESO. SECRECIÓN. FORMACIÓN Y COMPOSICIÓN DE LAS HECES**

Aproximadamente unos 500 ml de quimo pasan cada día desde el íleon al ciego. La mucosa del intestino grueso es lisa ya que no tiene vellosidades y el ribete en cepillo de sus células epiteliales columnares no contiene enzimas. Hay gran cantidad de células caliciformes productoras de moco dispersas entre las células columnares. Por tanto, la secreción del intestino grueso consiste en un líquido mucoso, conteniendo grandes cantidades de iones bicarbonato, y su misión consiste en: evitar lesiones a la mucosa, asegurar la cohesión del bolo fecal y proteger la mucosa contra la intensa actividad bacteriana de esta zona.

Cuando una zona del intestino grueso está muy irritada, la mucosa secreta además de moco, grandes cantidades de agua y electrolitos. De este modo se diluyen las sustancias irritantes y se acelera el tránsito de las heces hacia el ano, dando lugar a una diarrea.

La absorción de carbohidratos, lípidos y proteínas, así como de otros nutrientes ya se ha completado en el momento en que el quimo pasa el esfínter íleocecal. De modo que el quimo que pasa al intestino grueso contiene restos celulares, fibras y grandes cantidades de agua y electrolitos. La mayor parte del agua y los electrolitos contenidos en este quimo, se absorben en el colon por lo que quedan menos de 100 ml de líquido para ser excretados en las heces. Toda la absorción que tiene lugar en el intestino grueso ocurre en su 1/2 proximal por lo que a esta parte se le llama **colon de absorción**. La 1/2 distal tiene como misión almacenar las materias fecales por lo que se llama **colon de almacenamiento**.

El colon proximal tiene muchas bacterias (hay más de 400 tipos de bacterias en el colon, algunas anaerobias y otras aerobias) que constituyen la **flora bacteriana intestinal**. La flora intestinal realiza varias funciones:

- Fermentar los hidratos de carbono y lípidos que son indigeribles y llegan al colon. Como consecuencia de esta fermentación se forman ácidos grasos de cadena corta y diversos gases. Cada día se forman aproximadamente unos 500 ml de gases o más si la dieta es rica en hidratos de carbono indigeribles como la celulosa
- Convertir la bilirrubina en otros pigmentos que dan el color marrón a las heces

- Dar lugar a la formación de varias vitaminas como la vitamina K, varias del grupo B (B<sub>1</sub> o tiamina, B<sub>2</sub> o riboflavina, y B<sub>12</sub> o cianocobalamina). La vitamina B<sub>12</sub> solo se puede absorber en el íleon terminal de modo que la que se sintetiza en el colon se excreta. Tiene importancia principal la cantidad de vitamina K formada por las bacterias intestinales puesto que no basta la que se absorbe con los alimentos para asegurar una coagulación sanguínea normal.

Las heces están compuestas de 3/4 partes de agua y 1/4 parte de sustancias sólidas (bacterias muertas, restos de alimentos no digeribles, células intestinales muertas, moco etc.). Su color se debe a un derivado de la bilirrubina que se llama estercobilina y su olor a procesos microbianos sobre los residuos fecales que producen sustancias odoríferas como el indol, el ácido sulfídrico, etc. La fibra que se ingiere con la dieta está formada principalmente por celulosa que no puede ser digerida por los seres humanos de modo que permanece en el intestino añadiendo masa a los residuos alimentarios y como, además, tiene un efecto higroscópico (absorbe agua), las heces con un contenido elevado en fibra son más voluminosas y blandas y, por tanto, más fáciles de expulsar.

### **INTESTINO GRUESO. REFLEJO DE LA DEFECACIÓN**

El colon presenta movimientos de mezclado y movimientos propulsores lentos. Las ondas peristálticas se producen varias veces al día y sirven para mover el contenido del intestino grueso en largas distancias. El recto permanece habitualmente vacío y el conducto anal esta cerrado por los esfínteres anales, de modo que la coordinación del recto y el conducto anal es importante para la defecación.

Después de la entrada de los alimentos en el estómago, la motilidad del colon aumenta debido al **reflejo gastrocólico**. Cuando las heces llegan al recto se desencadena el **reflejo de la defecación** que comienza con la distensión del recto por las heces. Como consecuencia, se inician ondas peristálticas en el colon descendente, el colon sigmoide y el recto que fuerzan las heces hacia el ano. Al aproximarse la onda peristáltica al ano se inhibe el esfínter anal interno, que es involuntario. Si también se relaja el esfínter anal externo se produce la defecación. Pero este esfínter, al contrario del anterior, puede controlarse voluntariamente y si se mantiene contraído no se produce la defecación. De modo que si se mantiene contraído voluntariamente el esfínter externo, el reflejo de defecación se disipa al cabo de unos minutos y se mantiene inhibido durante horas o hasta que entran más heces en el recto. Las personas que inhiben con demasiada frecuencia el reflejo natural de la defecación, acaban sufriendo estreñimiento. Normalmente se eliminan unos 100-150 gramos de heces cada día.

- **Autora:** Julia Reiriz Palacios
  - *Cargo:* Profesora Titular de la Escuela Universitaria de Enfermería. Universidad de Barcelona
  - *CV:* Doctora en Medicina. Especialista en Neurología. Coordinadora de la materia de Estructura y Función del Cuerpo Humano del portal de salud La Enfermera Virtual.



## Bibliografía general

- Agur MR, Dalley F. Grant. Atlas de Anatomía. 11ª ed. Madrid: Editorial Médica Panamericana; 2007.
- Berne RM y Levy MN. Fisiología. 3ª ed. Madrid: Harcourt. Mosby; 2001.
- Boron WF, Boulpaep EL. Medical Physiology. Updated edition. Filadelfia (EEUU): Elsevier Saunders. 2005.
- Burkitt HG, Young B, Heath JW. Histología funcional Wheater. 3ª ed. Madrid: Churchill Livingstone; 1993.
- Costanzo LS. Fisiología. 1ª ed. Méjico: McGraw-Hill Interamericana; 2000.
- Drake RL, Vogl W, Mitchell AWM. GRAY Anatomía para estudiantes. 1ª ed. Madrid: Elsevier; 2005.
- Fox SI. Fisiología Humana. 7ª ed. Madrid: McGraw-Hill-Interamericana; 2003.
- Fox SI. Fisiología Humana. 10ª ed. Madrid: McGraw-Hill-Interamericana; 2008.
- Gartner LP, Hiatt JL. Histología Texto y Atlas. 1ª ed. Méjico: Mc Graw Hill Interamericana; 1997.
- Guyton AC. Tratado de Fisiología Médica. 11ª ed. Madrid: Elsevier España. 2006.
- Jacob SW, Francone CA, Lossow WJ. Anatomía y Fisiología Humana. 4ª ed. Méjico: Nueva Editorial Interamericana; 1988.
- Jacob S. Atlas de Anatomía Humana. 1ª ed. Madrid: Elsevier España, S.A. 2003.
- Lamb JF, Ingram CG, Johnston IA, Pitman RM. Fundamentos de Fisiología. 2ª ed. Zaragoza: Ed. Acribia,SA; 1987.
- Lumley JSP, Craven JL, Aitken JT. Anatomía esencial. 3ª ed. Barcelona: Salvat Editores S.A. 1985.
- Moore KL. Anatomía con orientación clínica. 3ª ed. Buenos Aires: Editorial Médica Panamericana; 1993.
- Netter FH. Sistema Digestivo. Conducto superior. Colección Ciba de ilustraciones médicas. 1ª ed. Barcelona: Masson-Salvat Medicina; 1981.
- Netter FH. Interactive Atlas of Human Anatomy. CIBA MEDICAL EDUCATION & PUBLICATIONS. 1995.
- Netter FH. Atlas de Anatomía Humana. 3ª ed. Barcelona: Ed. Masson; 2003.
- Pocock G, Richards ChD. Fisiología Humana. 1ª ed. Barcelona: Ed. Masson; 2002.
- Pocock G, Richards ChD. Fisiología Humana. 2ª ed. Barcelona: Ed. Masson; 2005.
- Regueiro González JR, López Larrea C, González Rodríguez S, Martínez Naves E. Inmunología. Biología y patología del sistema inmune. 3ª ed. Madrid: Editorial Médica Panamericana; 2002.
- Rhoades RA, Tanner GA. Fisiología médica. 1ª ed. Barcelona: Ed. Masson-Little, Brown, S.A. 1997.
- Schmidt RF, Thews G. Fisiología Humana. 24ª ed. Madrid: Interamericana.McGraw-Hill. 1993.
- Stevens A, Lowe J. Histología Humana. 3ªed. Madrid: Elsevier/Mosby; 2006.

- Thibodeau GA, Patton KT. Anatomía y Fisiología. 2ª ed. Madrid: Mosby/Doyma Libros; 1995.
- Thibodeau GA, Patton KT. Anatomía y Fisiología. 4ª ed. Madrid: Ediciones Harcourt; 2000.
- Thibodeau GA, Patton KT. Anatomía y Fisiología. 6ª ed. Madrid: Elsevier España, S.A; 2007.
- Thibodeau GA, Patton KT. Estructura y Función del cuerpo humano. 10ª ed. Madrid: Harcourt Brace; 1998.
- Tortora GJ, Derrickson B. Principios de Anatomía y Fisiología. 11ª ed. Madrid: Editorial Médica Panamericana; 2006.
- West JB. Bases fisiológicas de la práctica médica. 12ª ed. Madrid: Editorial Médica Panamericana; 1993.