

Zones on apareix la Psoriasi

La **psoriasi cutània** es caracteritza per les lesions que apareixen a la pell en zones com:

CUIR CABELLUT

Petites plaques amb lleu descamació fins a plaques més gruixudes i esteses.

CARA

- Celles i parpelles.
- Zona entre el nas i el llavi.
- Línia del cabell.

UNGLES

Canvis de coloració groc-marronós, relleu o fins i tot s'engrosseixen i se separen de la pell.

MANS I PEUS

- Al dors, sol ser en plaques o en gotes.
- Als palmells i plantes, sol ser de tipus pustulosa. Amb butllofes, clivelles i inflamació, provoca ferides i certa incapacitat.

GENITALS

No és gaire habitual

- Pubis, tant penis i escrot com vulva.
- Part alta dels malucs.
- Natges.
- Plecs dels engonals i la zona perineal

Plaques blanquinoses i descamatives o bé lesions de tipus invertides.

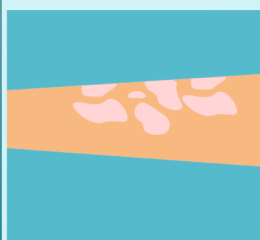
TIPUS DE PSORIASI

INVERTIDA



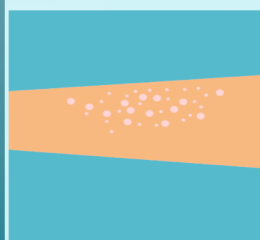
Lesions vermelles, brillants i humides. Marges mal delimitats.

PLAQUES



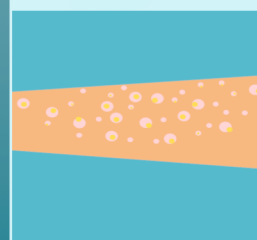
Lesions engrossides, amb una capa blanquinosa de cèl·lules mortes que cauen en tocar-les.

GOTES




Lesions envermellides poc engrossides.

PUSTULOSA



Butllofes blanques rodejades de pell envermellida.

ERITRODÈRMICA



Envermelliment generalitzat, inflamació i descamació de la pell.

