

## **SISTEMA REPRODUCTOR FEMENINO: ANATOMÍA**

Sistema reproductor femenino. Esquema

Órganos genitales externos o vulva

Monte de Venus

Labios mayores

Labios menores

Vestíbulo de la vagina

Clítoris

Bulbos del vestíbulo

Órganos genitales internos

Vagina

Útero o matriz

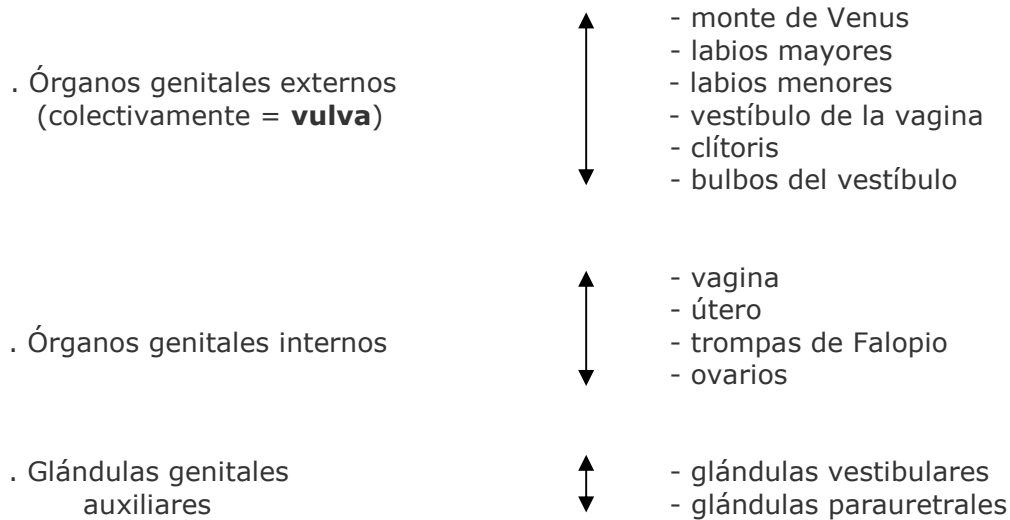
Trompas de Falopio

Ovarios

Glándulas genitales auxiliares: glándulas vestibulares y glándulas parauretrales

## SISTEMA REPRODUCTOR FEMENINO. ESQUEMA

Los órganos genitales femeninos comprenden:



### MONTE DEL PUBIS = MONTE DE VENUS

El monte del pubis es una eminencia redondeada que se encuentra por delante de la sínfisis del pubis. Está formada por tejido adiposo recubierto de piel con vello pubiano.

### LABIOS MAYORES

Los labios mayores son dos grandes pliegues de piel que contienen en su interior tejido adiposo subcutáneo y que se dirigen hacia abajo y hacia atrás desde el monte del pubis. Después de la pubertad, sus superficies externas quedan revestidas de piel pigmentada que contiene glándulas sebáceas y sudoríparas y recubierta por vello. El orificio entre los labios mayores se llama **hendidura vulvar**.

### LABIOS MENORES

Los labios menores son dos delicados pliegues de piel que no contienen tejido adiposo subcutáneo ni están cubiertos por vello pero que poseen glándulas sebáceas y sudoríparas. Los labios menores se encuentran entre los labios mayores y rodean el vestíbulo de la vagina.

En mujeres jóvenes sin hijos, habitualmente los labios menores están cubiertos por los labios mayores. En mujeres que han tenido hijos, los labios menores pueden protruir a través de los labios mayores.

### VESTÍBULO DE LA VAGINA

El vestíbulo de la vagina es el espacio situado entre los labios menores y en él se localizan los orificios de la uretra, de la vagina y de los conductos de salida de las **glándulas vestibulares mayores** (de Bartolino) que secretan moco durante la excitación sexual, el cual se añade al moco cervical y proporciona lubricación.

El orificio uretral externo se localiza 2 - 3 cm. por detrás del clítoris, e inmediatamente por delante del orificio vaginal. A cada lado del orificio uretral se encuentran los orificios de desembocadura de las **glándulas parauretrales** (de Skene) que están situadas en las paredes de la uretra, y también secretan moco.

El orificio vaginal es mucho más grande que el orificio uretral. El aspecto del orificio vaginal depende del **himen**, que es un delgado pliegue incompleto de membrana mucosa que rodea dicho orificio.

## CLÍTORIS

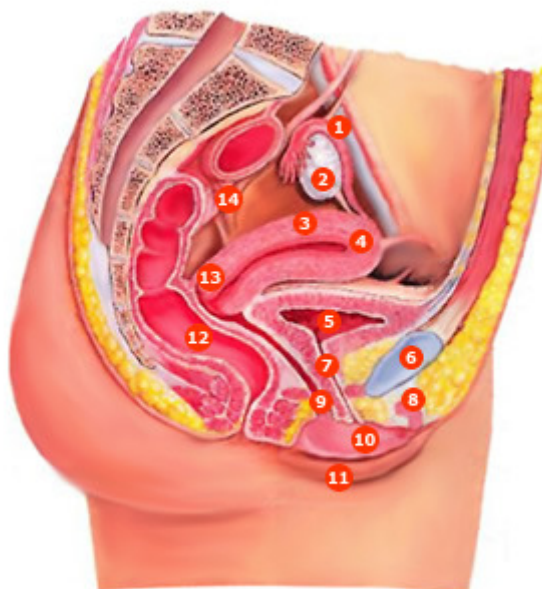
El clítoris es un pequeño órgano cilíndrico compuesto por tejido eréctil que se agranda al rellenarse con sangre durante la excitación sexual. Tiene 2 - 3 cm. de longitud y está localizado entre los extremos anteriores de los labios menores.

Consiste en: **dos pilares, dos cuerpos cavernosos y un glande** y se mantiene en su lugar por la acción de varios ligamentos. El glande del clítoris es la parte expuesta del mismo y es muy sensitivo igual que sucede con el glande del pene. La porción de los labios menores que rodea al clítoris recibe el nombre de **prepucio del clítoris**

## BULBOS DEL VESTÍBULO

Los bulbos del vestíbulo son dos masas alargadas de tejido eréctil de unos 3 cm. de longitud que se encuentran a ambos lados del orificio vaginal. Estos bulbos están conectados con el glande del clítoris por unas venas. Durante la excitación sexual se agrandan, al rellenarse con sangre, y estrechan el orificio vaginal produciendo presión sobre el pene durante el acto sexual.

- 1 trompa uterina (de Falopio)
- 2 ovario
- 3 cuerpo del útero
- 4 fondo del útero
- 5 vejiga urinaria
- 6 sínfisis del pubis
- 7 uretra
- 8 clítoris
- 9 vagina
- 10 labio menor
- 11 labio mayor
- 12 recto
- 13 cuello
- 14 uréter



Fuente: Thibodeau GA, Patton KT. Estructura y función del cuerpo humano. 10ª ed. Madrid: Harcourt Brace 1998. p. 392.

## VAGINA

La vagina es el órgano femenino de la copulación, el lugar por el que sale el líquido menstrual al exterior y el extremo inferior del canal del parto. Se trata de un tubo musculomembranoso que se encuentra por detrás de la vejiga urinaria y por delante del recto.

En posición anatómica, la vagina desciende y describe una curva de concavidad anterior. Su pared anterior tiene una longitud de 6 - 8 cm., su pared posterior de 7 - 10 cm. y están en contacto entre sí en condiciones normales. Desemboca en el **vestíbulo de la vagina**, entre los labios menores, por el **orificio** de la vagina que puede estar cerrado parcialmente por el **himen** que es un pliegue incompleto de membrana mucosa.

La vagina comunica por su parte superior con la cavidad uterina ya que el cuello del útero se proyecta en su interior, quedando rodeado por un fondo de saco vaginal. **En esta zona es donde debe quedar colocado el diafragma anticonceptivo.** El útero se encuentra casi en ángulo recto con el eje de la vagina.

La pared vaginal tiene 3 capas: una externa o serosa, una intermedia o muscular (de músculo liso) y una interna o mucosa que consta de un epitelio plano estratificado no queratinizado y tejido conectivo laxo que forma pliegues transversales. La mucosa de la vagina tiene grandes reservas de glucógeno que da lugar a ácidos orgánicos originando un ambiente ácido que dificulta el crecimiento de las bacterias y resulta agresivo para los espermatozoides. Los componentes alcalinos del semen secretados, sobre todo, por las vesículas seminales, elevan el pH del fluido de la vagina que así resulta menos agresivo para los espermatozoides.

## ÚTERO O MATRIZ

El útero es un órgano muscular hueco con forma de pera que constituye parte del camino que siguen los espermatozoides depositados en la vagina hasta alcanzar las trompas de Falopio. Tiene unos 7-8 cm. de longitud, 5 - 7 cm. de ancho y 2 - 3 cm. de espesor ya que sus paredes son gruesas. Su tamaño es mayor después de embarazos recientes y más pequeño cuando los niveles hormonales son bajos como sucede en la menopausia. Está situado entre la vejiga de la orina por delante y el recto por detrás y consiste en dos porciones: los 2/3 superiores constituyen el **cuerpo** y el 1/3 inferior, el **cuello o cérvix** que protruye al interior de la parte superior de la vagina y en donde se encuentra el orificio uterino por el que se comunica el interior del útero con la vagina. La porción superior redondeada del cuerpo se llama **fondo del útero** y a los extremos del mismo o **cuernos del útero** se unen las trompas de Falopio, cuyas cavidades quedan así comunicadas con el interior del útero. Varios ligamentos mantienen al útero en posición. La pared del cuerpo del útero tiene tres capas:

- una capa externa serosa o **perimetrio**
- una capa media muscular (constituída por músculo liso) o **miometrio**
- una capa interna mucosa (con un epitelio simple columnar ciliado) o **endometrio**, en donde se implanta el huevo fecundado y es la capa uterina que se expulsa, casi en su totalidad, durante la menstruación.

Las células secretoras de la mucosa del cuello uterino producen una secreción llamada **moco cervical**, mezcla de agua, glucoproteínas, lípidos, enzimas y sales inorgánicas. A lo largo de sus años reproductores, las mujeres secretan de 20-60 ml de este líquido cada día que es menos viscoso y más alcalino durante el tiempo de la ovulación, favoreciendo así el paso de los espermatozoides a los que aporta nutrientes y protege de los fagocitos y del ambiente hostil de la vagina y del útero. Parece, además, que podría tener un papel

en el proceso de capacitación de los espermatozoides. Durante el resto del tiempo, es más viscoso y forma un tapón cervical que impide físicamente el paso de los espermatozoides.

## TROMPAS DE FALOPIO

Las trompas de Falopio son 2 conductos de 10 - 12 cm. de longitud y 1 cm. de diámetro que se unen a los cuernos del útero por cada lado. Están diseñadas para recibir los ovocitos que salen de los ovarios y en su interior se produce el encuentro de los espermatozoides con el óvulo y la fecundación.

Con propósitos descriptivos, se divide cada trompa en cuatro partes:

- El **infundíbulo** que es el extremo más externo y en donde se encuentra el orificio abdominal de la trompa, que comunica con la cavidad peritoneal. El infundíbulo presenta numerosos pliegues o **fimbrias** que atrapan al ovocito cuando se produce la ovulación para llevarlo al orificio abdominal de la trompa e introducirlo en el interior de la misma. Una de las fimbrias está sujeta al ovario correspondiente.
- La **ampolla** que es la parte más ancha y larga de la trompa y la que recibe al ovocito desde el infundíbulo. Es el lugar en donde tiene lugar la fertilización del ovocito por el espermatozoide
- El **istmo** que es una porción corta, estrecha y de paredes gruesas. Se une con el cuerno del útero en cada lado
- La **porción uterina** que es el segmento de la trompa que atraviesa la pared del útero y por donde el ovocito es introducido en el útero.

La pared de las trompas tiene una capa interna o mucosa con un epitelio simple columnar ciliado que ayuda a transportar el ovocito hasta el útero junto a células secretoras que producen nutrientes para el mismo, una capa intermedia de músculo liso cuyas contracciones peristálticas ayudan también, junto con los cilios de la mucosa, a transportar el ovocito, y una capa externa o serosa.

## OVARIOS

Los ovarios son 2 cuerpos ovalados en forma de almendra, de aproximadamente 3 cm. de longitud, 1 cm. de ancho y 1 cm. de espesor. Se localiza uno a cada lado del útero y se mantienen en posición por varios ligamentos como, por ejemplo, el ligamento ancho del útero que forma parte del peritoneo parietal y que se une a los ovarios por un pliegue llamado mesoovario, formado por una capa doble de peritoneo. Los ovarios constituyen las gónadas femeninas y tienen el mismo origen embriológico que los testículos o gónadas masculinas.

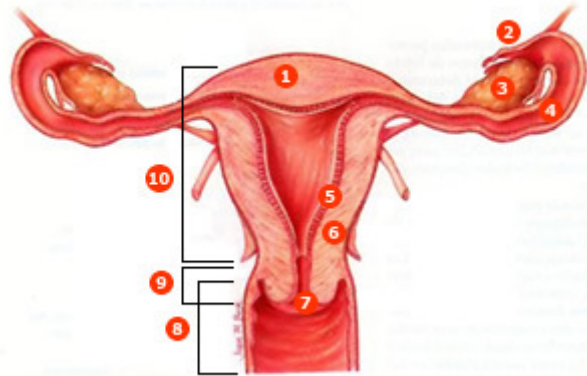
En los ovarios se forman los gametos femeninos u óvulos, que pueden ser fecundados por los espermatozoides a nivel de las trompas de Falopio, y se producen y secretan a la sangre una serie de hormonas como la progesterona, los estrógenos, la inhibina y la relaxina.

En los ovarios se encuentran los **folículos ováricos** que contienen los ovocitos en sus distintas fases de desarrollo y las células que nutren a los mismos y que, además, secretan estrógenos a la sangre, a medida que los ovocitos van aumentando de tamaño. El folículo maduro o **folículo De Graaf** es grande, está lleno de líquido y preparado para romperse y liberar el ovocito que será recogido por el infundíbulo de las trompas de Falopio. A este proceso se le llama **ovulación**.

Los **cuerpos lúteos** o **cuerpos amarillos** son estructuras endocrinas que se desarrollan a partir de los folículos ováricos que han expulsado sus ovocitos u óvulos en la ovulación y producen y secretan a la sangre diversas hormonas como progesterona, estrógenos, relaxina e inhibina hasta que, si el ovocito no es fecundado, degeneran y son reemplazados por una cicatriz fibrosa. Antes de la pubertad, la superficie del ovario es lisa

mientras que después de la pubertad se cubre de cicatrices progresivamente a medida que degeneran los sucesivos cuerpos lúteos.

- 1 fondo
- 2 fimbrias
- 3 ovario
- 4 trompa uterina (de Falopio)
- 5 endometrio
- 6 miometrio
- 7 conducto cervical
- 8 vagina (cortada)
- 9 cuello
- 10 cuerpo del útero



Fuente: Thibodeau GA, Patton KT. Estructura y función del cuerpo humano. 10ª ed. Madrid: Harcourt Brace 1998. p. 395.

### GLÁNDULAS GENITALES AUXILIARES: GLÁNDULAS VESTIBULARES Y GLÁNDULAS PARAURETRALES

Las **glándulas vestibulares mayores** (de Bartolino) son dos y tienen un tamaño de 0.5 cm. Se sitúan a cada lado del vestíbulo de la vagina y tienen unos conductos por donde sale su secreción de moco para lubricar el vestíbulo de la vagina durante la excitación sexual.

Las **glándulas vestibulares menores** son pequeñas y están situadas a cada lado del vestíbulo de la vagina y también secretan moco que lubrica los labios y el vestíbulo.

Las **glándulas parauretrales** (de Skene) desembocan a cada lado del orificio externo de la uretra. También tienen una secreción mucosa lubricante.

## **APARATO REPRODUCTOR FEMENINO: FISIOLÓGIA**

Ovogénesis

Ciclo sexual femenino

Ciclo ovárico

Ciclo uterino o menstrual

Hormonas en el ciclo sexual femenino. Acciones

## OVOGÉNESIS

La ovogénesis es la formación de los **gametos femeninos** u **ovocitos** en los **ovarios** o **gónadas femeninas**. Los ovocitos son células sexuales especializadas producidas por los ovarios, que transmiten la información genética entre generaciones. A diferencia de la espermatogénesis que se inicia en la pubertad en los varones, la ovogénesis se inicia mucho antes del nacimiento en las mujeres. El ovario fetal contiene muchas células germinales que se dividen por mitosis y se convierten en otro tipo de células mayores, las **ovogonias**, que también se dividen por mitosis y finalmente, dan lugar a los **ovocitos primarios**. Tanto las ovogonias como los ovocitos primarios tienen 46 cromosomas. La división de las ovogonias termina antes del nacimiento, de modo que si son destruidas en esta fase no pueden ser renovadas.

Los ovocitos primarios permanecen en un estado de desarrollo estacionario desde su formación antes del nacimiento, hasta inmediatamente antes de la pubertad y están rodeados por una sencilla capa de células. En conjunto, el ovocito primario y la capa de células que lo acompañan constituyen el **folículo primordial**. En la especie humana cada ovario contiene en el momento del nacimiento entre 200.000 y 2 millones de ovocitos primarios, contenidos en folículos primordiales. Al llegar a la pubertad hay alrededor de 40.000 y solamente unos 400 podrán madurar a lo largo de la vida fértil de la mujer, mientras que el resto de ovocitos primarios degenerará. En cada ciclo sexual, las hormonas gonadotropinas, secretadas por el lóbulo anterior de la hipófisis, estimulan a varios folículos primordiales a continuar su desarrollo, aunque solo uno suele alcanzar el grado de maduración necesario para ser ovulado. Los folículos primordiales maduran a **folículos primarios** que, a su vez, dan lugar a los **folículos secundarios**. Por último, el desarrollo del folículo secundario da lugar al **folículo maduro o De Graaf** en el interior del cual el ovocito primario se convierte en **ovocito secundario** que es el que será expulsado durante la ovulación a lo largo de la vida reproductora de la mujer, de un modo cíclico e intermitente. Aunque la célula germinal femenina es conocida popularmente como óvulo después de la ovulación, estrictamente hablando es un ovocito secundario y contiene 23 cromosomas, es decir, la mitad de la dotación genética de una célula humana. El ovocito secundario solo se convertirá en **óvulo maduro** en el momento de la **fecundación**, cuando se produzca la penetración del espermatozoide dentro del ovocito. A continuación y como consecuencia, se formará una nueva célula, el **zigoto o huevo** que tendrá 46 cromosomas, 23 procedentes del óvulo maduro y 23 procedentes del espermatozoide.

## CICLO SEXUAL FEMENINO

En la especie humana la liberación de ovocitos por los ovarios, es cíclica e intermitente, lo que queda reflejado en los cambios cíclicos que se producen, como consecuencia, en la estructura y la función de todo el sistema reproductor de la mujer. Tales cambios dependen de 2 ciclos interrelacionados, el **ciclo ovárico** y el **ciclo uterino o menstrual** los cuales, en conjunto, duran aproximadamente 28 días en la mujer, aunque se producen variaciones. El ciclo menstrual está controlado por el ciclo ovárico a través de las hormonas ováricas: los estrógenos y la progesterona.

## CICLO OVÁRICO

Los ovarios tienen la doble función de producir gametos (ovocitos) y de secretar hormonas sexuales femeninas. El ovario produce 2 tipos principales de hormonas esteroides, los **estrógenos** y la **progesterona**. En el plasma del ser humano se han aislado seis estrógenos diferentes, pero solamente tres se encuentran en cantidades importantes: el **17-beta estradiol**, la **estrona** y el **estriol**. En la mujer que no está embarazada, el estrógeno más abundante es el 17-beta estradiol.

Al **comienzo de cada ciclo ovárico**, que se considera **coincidente con el primer día de la menstruación**, empiezan a aumentar de tamaño varios folículos primordiales por la influencia de una hormona secretada por la adenohipófisis, la **hormona folículoestimulante (FSH)**. Los folículos primordiales maduran a folículos primarios y después a folículos secundarios. Normalmente uno de éstos continúa desarrollándose mientras los demás sufren regresión. El número de folículos que se desarrollan está determinado por los niveles de FSH de la sangre circulante. Se distinguen 3 fases en el ciclo ovárico:

1ª fase) **fase folicular**: del día 1 al día 14 del ciclo. Durante el desarrollo folicular, el folículo secundario aumenta de tamaño y llega a ser el **folículo De Graaf** o **folículo maduro** listo para descargar el óvulo (el ovocito secundario). Durante esta primera fase del ciclo ovárico, el folículo en desarrollo sintetiza y secreta el estrógeno **17-beta estradiol**, y los niveles plasmáticos de esta hormona aumentan progresivamente hasta alcanzar un valor máximo 2 días antes de la ovulación, aproximadamente. El 17-beta estradiol es el responsable del desarrollo del endometrio en la **fase proliferativa** del ciclo uterino.

2ª fase) **ovulación**: el folículo descarga el óvulo (ovocito secundario), es lo que se llama **ovulación**. Todo el proceso hasta aquí, dura unos 14-16 días contados a partir del 1º día de la menstruación. El ovocito se libera y es atraído por las prolongaciones o fimbrias de la trompa de Falopio para ser introducido en el interior de la trompa y ser transportado hacia el útero. Los niveles altos de estrógenos hacen que las células de la adenohipófisis se vuelvan más sensibles a la acción de la **hormona liberadora de gonadotropinas (GnRH)** secretada por el hipotálamo en forma de pulsos (cada 90 minutos, aproximadamente). Cerca del día 14 del ciclo, las células de la adenohipófisis responden a los pulsos de la GnRH y liberan las **hormonas folículoestimulante (FSH)** y **luteinizante (LH)**. La LH causa la ruptura del folículo maduro y la expulsión del ovocito secundario y del líquido folicular, es decir, la ovulación. Como la ovulación se produce unas 9 horas después del pico plasmático de LH, si se detecta la elevación de LH en plasma, por un análisis de laboratorio, se puede predecir la ovulación con un día de antelación. Después de la ovulación la temperatura corporal aumenta de medio grado a un grado centígrado y se mantiene así hasta el final del ciclo, lo que se debe a la progesterona que es secretada por el cuerpo lúteo (ver la fase luteínica).

3ª fase) **fase luteínica**: del día 15 al día 28 del ciclo. Después de la ovulación, las células restantes del folículo forman una estructura que se llama **cuerpo lúteo** o **cuerpo amarillo** bajo la influencia de la LH. El cuerpo lúteo entonces sintetiza y secreta dos hormonas: el estrógeno **17-beta estradiol** y la **progesterona** que inducen la **fase secretora** del ciclo uterino, es decir, preparan el endometrio para la implantación del óvulo fecundado.

En caso de embarazo, el endometrio requiere el soporte hormonal del 17-beta estradiol y de la progesterona para permanecer en la fase secretora, de modo que el cuerpo lúteo se transforma en cuerpo lúteo gestacional y persiste hasta el tercer mes de embarazo conservando su función secretora de hormonas.

Si no hay fecundación, el cuerpo lúteo degenera hacia el final del ciclo uterino y se atrofia, quedando una cicatriz, y deja de secretar estrógenos y progesterona, con lo que bajan mucho los niveles de estas hormonas en sangre y, como consecuencia, las capas superficiales del endometrio del útero se desprenden y son expulsadas al exterior por la vagina, es la **menstruación**.

## CICLO UTERINO O MENSTRUAL

Durante el ciclo uterino las capas superficiales del endometrio experimentan cambios estructurales periódicos que pueden dividirse también en 3 fases:

1ª fase) **fase menstrual**: del día 1 al día 4 del ciclo. Durante esta fase se expulsan al exterior por la vagina, las capas superficiales del endometrio del útero, es lo que se llama **menstruación**, provocada por la disminución de los niveles plasmáticos de estrógenos y progesterona debido a la atrofia del cuerpo lúteo en el ovario, que entonces deja de secretar estas hormonas. El flujo menstrual está compuesto por unos 50-150 ml de sangre, líquido intersticial, moco y células epiteliales desprendidas del endometrio, y pasa de la cavidad uterina al exterior a través de la vagina.

2ª fase) **fase proliferativa**: del día 5 al día 14 del ciclo. Coincide con la fase folicular del ciclo ovárico. Se caracteriza porque las células endometriales se multiplican y reparan la destrucción que tuvo lugar en la menstruación anterior. La hormona responsable de esta fase es el estrógeno **17-beta estradiol**, secretado por las células del folículo ovárico en desarrollo.

3ª fase) **fase secretora**: del día 15 al día 28 del ciclo. Coincide con la fase luteínica del ciclo ovárico. Las glándulas del endometrio se hacen más complejas en su estructura y comienzan a secretar un líquido espeso rico en azúcares, aminoácidos y glicoproteínas. En esta fase el endometrio se prepara para la implantación del óvulo fecundado. Las hormonas responsables de esta fase son la **progesterona** y el estrógeno **17-beta estradiol** secretadas por el cuerpo lúteo en el ovario.

## HORMONAS EN EL CICLO SEXUAL FEMENINO. ACCIONES

En el ciclo sexual femenino intervienen hormonas secretadas por el hipotálamo, por la hipófisis y por los ovarios.

La hipófisis anterior o adenohipófisis secreta unas hormonas proteicas, las **gonadotropinas**, que son de importancia fundamental para la función reproductora y, como indica su nombre, actúan sobre las **gónadas** o glándulas sexuales: **testículos** en el hombre y **ovarios** en la mujer. Son la **hormona folículo-estimulante (FSH)** y la **hormona luteinizante (LH)**. La FSH llega por la sangre hasta los ovarios y provoca el crecimiento de los folículos ováricos antes de la ovulación mensual y la secreción de estrógenos por el folículo que se está desarrollando. La LH provoca la ruptura del folículo De Graaf o folículo maduro y la ovulación, así como la secreción de estrógenos y progesterona por el cuerpo lúteo o estructura en que se ha transformado el folículo una vez ha expulsado el ovocito en la ovulación.

La secreción de las gonadotropinas depende a su vez, del hipotálamo que es una estructura que se encuentra en el sistema nervioso central, lo que explica el que los ciclos y la fertilidad de la mujer pueden ser profundamente afectados por las emociones. El hipotálamo sintetiza y secreta la **hormona liberadora de gonadotropinas (GnRH)** que es liberada en forma de pulsos cada 90 minutos aproximadamente y es la responsable de la secreción de FSH y LH por la adenohipófisis.

Por su parte, los ovarios producen dos tipos de hormonas, los **estrógenos** y la **progesterona**.

Los efectos de los estrógenos son:

- Modulan la descarga de GnRH por el hipotálamo y varían la sensibilidad de la células de la adenohipófisis a dicha hormona hipotalámica
- Desarrollan los órganos genitales femeninos
- Son los responsables de la morfología femenina
- Desarrollan las glándulas mamarias
- reducen los niveles de colesterol en plasma, lo que explica los menores riesgos de infarto de miocardio en la mujer premenopáusica con respecto al hombre de la misma edad y a la mujer menopáusica
- Reducen la fragilidad capilar
- Tienen efectos estimulantes sobre el estado de ánimo
- Tienen efectos protectores sobre el tejido óseo
- Producen retención de agua y sodio por el organismo

Los efectos de la progesterona son:

- estimula el crecimiento de las glándulas mamarias
- estimula las secreciones del endometrio
- tiene efecto calmante sobre el estado de ánimo
- sube la temperatura corporal
- facilita el metabolismo de los estrógenos

Los estrógenos y la progesterona se metabolizan en el hígado y los productos resultantes de su degradación son expulsados por la orina.

● **Autora:** Julia Reiriz Palacios

- *Cargo:* Profesora Titular de la Escuela Universitaria de Enfermería. Universidad de Barcelona
- *CV:* Doctora en Medicina. Especialista en Neurología. Coordinadora de la materia de Estructura y Función del Cuerpo Humano del portal de salud La Enfermera Virtual.

## Bibliografía general

- Agur MR, Dalley F. Grant. Atlas de Anatomía. 11ª ed. Madrid: Editorial Médica Panamericana; 2007.
- Berne RM y Levy MN. Fisiología. 3ª ed. Madrid: Harcourt. Mosby; 2001.
- Boron WF, Boulpaep EL. Medical Physiology. Updated edition. Filadelfia (EEUU): Elsevier Saunders. 2005.
- Burkitt HG, Young B, Heath JW. Histología funcional Wheater. 3ª ed. Madrid: Churchill Livingstone; 1993.
- Costanzo LS. Fisiología. 1ª ed. Méjico: McGraw-Hill Interamericana; 2000.
- Drake RL, Vogl W, Mitchell AWM. GRAY Anatomía para estudiantes. 1ª ed. Madrid: Elsevier; 2005.
- Fox SI. Fisiología Humana. 7ª ed. Madrid: McGraw-Hill-Interamericana; 2003.
- Fox SI. Fisiología Humana. 10ª ed. Madrid: McGraw-Hill-Interamericana; 2008.
- Gartner LP, Hiatt JL. Histología Texto y Atlas. 1ª ed. Méjico: Mc Graw Hill Interamericana; 1997.
- Guyton AC. Tratado de Fisiología Médica. 11ª ed. Madrid: Elsevier España. 2006.
- Jacob SW, Francone CA, Lossow WJ. Anatomía y Fisiología Humana. 4ª ed. Méjico: Nueva Editorial Interamericana; 1988.
- Jacob S. Atlas de Anatomía Humana. 1ª ed. Madrid: Elsevier España, S.A. 2003.
- Lamb JF, Ingram CG, Johnston IA, Pitman RM. Fundamentos de Fisiología. 2ª ed. Zaragoza: Ed. Acribia,SA; 1987.
- Lumley JSP, Craven JL, Aitken JT. Anatomía esencial. 3ª ed. Barcelona: Salvat Editores S.A. 1985.
- Moore KL. Anatomía con orientación clínica. 3ª ed. Buenos Aires: Editorial Médica Panamericana; 1993.
- Netter FH. Sistema Digestivo. Conducto superior. Colección Ciba de ilustraciones médicas. 1ª ed. Barcelona: Masson-Salvat Medicina; 1981.
- Netter FH. Interactive Atlas of Human Anatomy. CIBA MEDICAL EDUCATION & PUBLICATIONS. 1995.
- Netter FH. Atlas de Anatomía Humana. 3ª ed. Barcelona: Ed. Masson; 2003.
- Pocock G, Richards ChD. Fisiología Humana. 1ª ed. Barcelona: Ed. Masson; 2002.
- Pocock G, Richards ChD. Fisiología Humana. 2ª ed. Barcelona: Ed. Masson; 2005.
- Regueiro González JR, López Larrea C, González Rodríguez S, Martínez Naves E. Inmunología. Biología y patología del sistema inmune. 3ª ed. Madrid: Editorial Médica Panamericana; 2002.
- Rhoades RA, Tanner GA. Fisiología médica. 1ª ed. Barcelona: Ed. Masson-Little, Brown, S.A. 1997.
- Schmidt RF, Thews G. Fisiología Humana. 24ª ed. Madrid: Interamericana.McGraw-Hill. 1993.
- Stevens A, Lowe J. Histología Humana. 3ªed. Madrid: Elsevier/Mosby; 2006.
- Thibodeau GA, Patton KT. Anatomía y Fisiología. 2ª ed. Madrid: Mosby/Doyma Libros; 1995.

- Thibodeau GA, Patton KT. Anatomía y Fisiología. 4ª ed. Madrid: Ediciones Harcourt; 2000.
- Thibodeau GA, Patton KT. Anatomía y Fisiología. 6ª ed. Madrid: Elsevier España, S.A; 2007.
- Thibodeau GA, Patton KT. Estructura y Función del cuerpo humano. 10ª ed. Madrid: Harcourt Brace; 1998.
- Tortora GJ, Derrickson B. Principios de Anatomía y Fisiología. 11ª ed. Madrid: Editorial Médica Panamericana; 2006.
- West JB. Bases fisiológicas de la práctica médica. 12ª ed. Madrid: Editorial Médica Panamericana; 1993.